Tumori neuroendocrini: problemi e controversie

chirurgo, oncologo ed endocrinologo a confronto

Cremona
Palazzo Trecchi
1 Ottobre 2004

a cura di Fernando Cirillo

Dipartimento di Chirurgia Generale
Unità Operativa di Chirurgia Generale
Azienda Ospedaliera Istituti Ospitalieri
Cremona

IPSEN
Innovation for patient care

Tumori neuroendocrini: problemi e controversie

chirurgo, oncologo ed endocrinologo a confronto

Tumori neuroendocrini: problemi e controversie

chirurgo, oncologo ed endocrinologo a confronto

Cremona
Palazzo Trecchi
1 Ottobre 2004

a cura di Fernando Cirillo

Dipartimento di Chirurgia Generale
Unità Operativa di Chirurgia Generale
Azienda Ospedaliera Istituti Ospitalieri
Cremona

TIME SCIENCE
MEDICAL PUBLISHING & EDUCATION

Copyright © 2005
Time Science Srl
Via C. Colombo, 6 - 20066 Melzo (MI)
Tel. 02/9597801 - Fax 02/95978034
E-mail: time@science.it - www.timescience.it
Tutti i diritti riservati
La copia è stata realizzata grazie al supporto di Ipsen Spa
Copia riservata ai signori medici
Stampa: Rossi Grafica Srl - Cassano d'Adda (MI)
Finito di stampa nel mese di Maggio 2005

ISBN 88-7598-003-9

Tumori neuroendocrini: problemi e controversie
chirurgo, oncologo ed endocrinologo a confronto

Cremona, Palazzo Trecchi - 1 Ottobre 2004

a cura di Fernando Cirillo

Dipartimento di Chirurgia Generale - Unità Operativa di Chirurgia Generale
Azienda Ospedaliera Istituti Ospitalieri - Cremona

Direttore del Corso

Fernando Cirillo
Dipartimento di Chirurgia Generale - UO Chirurgia Generale - AO Istituti Ospitalieri, Cremona

Segreteria scientifica

Palmiro Alquati
Dipartimento di Chirurgia Generale - UO Chirurgia Generale - AO Istituti Ospitalieri, Cremona

Emilio Bombardieri
Dipartimento di Medicina Nucleare - Istituto Nazionale per lo Studio e la Cura dei Tumori, Milano

Fernando Cirillo
Dipartimento di Chirurgia Generale - UO Chirurgia Generale - AO Istituti Ospitalieri, Cremona e Scuola di Specialità in Endocrinologia e Malattie del Ricambio - Università degli Studi di Parma

Gaetano Lombardi
Dipartimento di Endocrinologia e Oncologia Molecolare & Clinica - Università degli Studi Federico II, Napoli

Major Sponsor

IPSEN
Innovation for patient care

con il patrocinio di

Ordine provinciale dei medici chirurghi e degli odontoiatri
Cremona

Lega Italiana per la Lotta contro i Tumori
Sezione provinciale di Cremona

Università degli Studi di Parma
Scuola di specializzazione in Endocrinologia e Malattie del Ricambio

Società Italiana di Chirurgia

Società Italiana di Endocrinologia

GISCRIS

AIOM
Associazione Italiana Oncologia Medica

Associazione Italiana Medicina Nucleare

Si ringraziano anche

Schering-Plough

Lega Italiana per la Lotta contro i Tumori
Sezione provinciale di Cremona

CASSAPADANA

Relatori e Moderatori

Marco Alloisio
Istituto Clinico Humanitas, Milano

Palmiro Alquati
AO Istituti Ospitalieri, Cremona

Emilio Bajetta
Istituto Nazionale per lo Studio e la Cura dei Tumori, Milano

Maria Luisa Brandi
Università degli Studi di Firenze
Centro Regionale di Riferimento su Tumori Endocrini Ereditari

Carlo Carnaghi
Istituto Clinico Humanitas, Milano

Arturo Chiti
Istituto Clinico Humanitas, Milano

Federica Cioppi
Università degli Studi di Firenze
Centro Regionale di Riferimento su Tumori Endocrini Ereditari

Fernando Cirillo
AO Istituti Ospitalieri, Cremona

Vito Corleto
Università degli Studi La Sapienza, Roma

Claudio De Angelis
AO S. Giovanni Battista, Torino

Silvia Della Torre
Ospedale Policlinico IRCCS, Università degli Studi di Milano

Alessandro Del Maschio
Istituto Scientifico Ospedale S. Raffaele, Milano

Luigi Dogliotti
Università degli Studi di Torino

Antongiulio Faggiano
Università degli Studi Federico II, Napoli

Massimo Falconi
Università degli Studi di Verona

Carlo Fugazzola
Università degli Studi dell'Insubria, Varese

Gianfranco Lima
AO Istituti Ospitalieri, Cremona

Vincenzo Mazzaferro
Istituto Nazionale per lo Studio e la Cura dei Tumori, Milano

Maurizio Mezzetti
AO San Paolo, Università degli Studi di Milano

Lucio Olivetti
AO Istituti Ospitalieri, Cremona

Claudio Pasquali
Università degli Studi di Padova

Rodolfo Passalacqua
AO Istituti Ospitalieri, Cremona

Paolo Pederzoli
Università degli Studi di Verona

Maria Rosa Pelizzo
Università degli Studi di Padova

Elio Roti
Università degli Studi di Milano

Armando Santoro
Istituto Clinico Humanitas, Milano

Ettore Seregni
Istituto Nazionale per lo Studio e la Cura dei Tumori, Milano

Hector Soto-Parra
Università degli Studi di Catania

Guido Tamburrano
Università degli Studi La Sapienza, Roma

Massimo Torre
AO Niguarda Ca' Granda, Milano

Uberta Verga
Ospedale Policlinico IRCCS, Università degli Studi di Milano

Alessandro Zerbi
Istituto Scientifico Ospedale S. Raffaele, Milano

Sommario

Prefazione 11

1ª sessione: *Insulinoma: quando e quale trattamento?*

La diagnostica per immagini degli insulinomi 14

Trattamento medico dell'insulinoma 19

Trattamento chirurgico degli insulinomi 22

2ª sessione: *Malattia metastatica: razionale per una migliore qualità di vita*

Carcinomi endocrini avanzati GEP: il trattamento chirurgico e intervenzionale tra *care* e *cure* 28

Ruolo della chemioterapia nel trattamento dei tumori neuroendocrini 35

Trattamento con analoghi della somatostatina dei tumori neuroendocrini in fase metastatica 39

3ª sessione: *Carcinoma midollare della tiroide*

La clinica del carcinoma midollare della tiroide 44

Quando la chirurgia? 49

Quale trattamento per la recidiva? 54

4ª sessione: *Timing terapeutico nella malattia epatica avanzata*

Tumori neuroendocrini metastatici al fegato: quando la chirurgia? 60

Tumori neuroendocrini dell'apparato digerente: ruolo del trattamento medico nella malattia metastatica 66

5ª sessione: *Carcinoide polmonare: quando conservativi, quando demolitivi?*

Trattamento chirurgico del carcinoide bronchiale 72
Chemioterapia 75
Ormonoterapia: utile o indispensabile? 79

6ª sessione: *Diagnosi a confronto: linee guida per un corretto approccio alla malattia*

Imaging dei tumori endocrini gastroenteropancreatici 84
Ruolo della Medicina Nucleare 90
Endoscopia ed endosonografia nella diagnosi dei tumori neuroendocrini 94

Post fazione *101*

Prefazione

I tumori neuroendocrini sono ormai diventati di famiglia in molte riunioni scientifiche sia di carattere chirurgico che oncologico ed endocrinologico. Al punto tale che ci sarebbe davvero da domandarsi se tutta quella pletora di report pubblicati negli ultimi anni appartenga ancora a tumori che ostinatamente continuiamo a chiamare con l'appellativo di rari (!). E' vero, infatti, come traspare dall'esperienza comune anche di chi non si occupa prevalentemente di tumori rari, che queste neoplasie ci sono: non solo per un aumento di incidenza intrinseco alla malattia, ma anche per gli straordinari e più recenti progressi nell'ambito dell'imaging e della diagnostica di laboratorio che ci consentono oggi di poter individuare questi tumori con maggiore facilità.
Ecco perché, alla fine della questione, di tumori neuroendocrini se ne parla oggi ancora molto, ed ecco perché anche a Cremona abbiamo voluto organizzare un Corso dedicato a questa patologia a distanza di ben otto anni da una prima fortunata riunione, in tempi non sospetti, quando si era da poco iniziato a parlare di tumori neuroendocrini e di trattamento con analoghi della somatostatina in termini ancora sicuramente pionieristici. Otto anni nel corso dei quali non siamo rimasti a guardare, ma abbiamo continuato ad occuparci di ricerca clinica collaborando con esperti del settore in tutta Italia.
Cremona è così diventata gradualmente un piccolo centro di riferimento nazionale per questa patologia così che, in quindici anni di attività in questo settore, abbiamo raccolto una casistica di quasi 200 pazienti, una larga parte proveniente da altre regioni (e in qualche caso da altri paesi) grazie anche all'attivazione del primo portale in rete interamente dedicato ai tumori neuroendocrini (www.neuroendocrini.it) che, in oltre due anni di attività, ha raccolto più di 15000 accessi.
A Cremona sono arrivati esperti di chiara fama, che mi piace ancora ringraziare, con la presenza nel Comitato Scientifico di nomi importanti. Non abbiamo voluto proporre il solito stato dell'arte iniziando dall'epidemiologia di questi tumori, passando attraverso la diagnosi per finire con la terapia, ma abbiamo invece pensato di portare l'attenzione del nostro pubblico su alcuni temi ancora molto caldi sui quali il chirurgo, l'oncologo e l'endocrinologo devono ancora trovare una strategia comune. Al termine del Corso è stata organizzata una interessante tavola rotonda sui problemi dell'imaging, nella convinzione che la medicina dei servizi, oltre che di vitale importanza, sia di aiuto fondamentale per il clinico nella ricerca di un corretto approccio alla malattia.
Credo che la formula abbia avuto successo a giudicare dal numero di iscritti e dalla costante attenzione di tutti i partecipanti.
Le relazioni che seguono sintetizzano i momenti più importanti del Corso di Cremona; abbiamo scelto di pubblicarne gli Atti perché crediamo sia giusto e utile trasferire questi concetti anche a chi non ha potuto essere presente ai lavori, ed anche per uscire dall'equivoco che i Corsi si facciano solo per acquisire meriti a vario titolo.
Con ciò, buona lettura!

Fernando Cirillo

Cremona, 1 ottobre 2004

Desidero ringraziare tutti gli sponsor che hanno contribuito alla realizzazione di questo progetto ed in particolare Ipsen Italia. Un pensiero di riconoscenza a Sara Tinozzi e a Studio Congressi per la parte organizzativa.

1a sessione

Insulinoma: quando e quale trattamento?

Moderatori: Fernando Cirillo - Armando Santoro

Imaging: Ettore Seregni
Trattamento Medico: Guido Tamburrano
Trattamento Chirurgico: Alessandro Zerbi

Discussant: Claudio Pasquali

La diagnostica per immagini degli insulinomi

Ettore Seregni, Emilio Bombardieri

U.O. Medicina Nucleare
Istituto Nazionale per lo Studio e la Cura dei Tumori
Milano

Abstract
Imaging of insulinomas

Insulinoma is characterized by spontaneous fasting hypoglycemia. Diagnosis relies on inappropriately increased insulin levels, high insulin/glucose ratio, raised pro-insulin values. Once the diagnosis is suspected imaging techniques are to be adopted in order to confirm the presence of a pancreatic insulinoma. Different pre-surgical imaging modalities can be considered but among them spiral CT scanning, magnetic resonance imaging (MRI), endoscopic ultrasound, and ^{111}In-pentetreotide scintigraphy seem to be effective in the diagnosis of insulinoma. However, different studies indicate that selective intra-arterial calcium stimulation with hepatic venous sampling using serum insulin and C-peptide gradients is the method of choice for pre-operative localization of insulinomas.

Introduzione

L'insulinoma rappresenta il tumore endocrino pancreatico più frequente avendo un'incidenza di 1/250.000/anno. Gli insulinomi sono generalmente benigni, intrapancreatici, solitari, di piccole dimensioni (< 2 cm) e possono localizzarsi in qualsiasi parte del parenchima pancreatico. La distinzione tra benignità e malignità è istologicamente incerta e si basa piuttosto sul riscontro di metastasi linfonodali regionali od epatiche. La manifestazione clinica tipica dell'insulinoma è la crisi ipoglicemica a digiuno che insorge alcune ore dopo i pasti, tipicamente nel tardo pomeriggio o nel corso della notte. La diagnosi si basa sulla dimostrazione di bassi valori di glicemia associati ad elevate concentrazioni di insulina, pro-insulina e peptide C plasmatici.

Nel sospetto di insulinoma, le metodiche di imaging sono necessarie per dimostrare la presenza e la sede del tumore, informazione quest'ultima di estrema rilevanza per una corretta impostazione chirurgica. Nella maggior parte dei casi è necessaria l'associazione di più metodiche allo scopo di raggiungere una migliore definizione diagnostica. Le metodiche pre-operatorie con la più elevata accuratezza sono rappresentate da:

- Tomografia computerizzata (TC) spirale
- Risonanza magnetica (RM) della regione addominale
- Scintigrafia con analoghi radiomarcati della somatostatina (Octreoscan)
- Ecografia endoscopica
- Arteriografia selettiva (associata a stimolo con calcio gluconato e cateterismo delle vene sovraepatiche).

Scintigrafia con analoghi radiomarcati della somatostatina (Octreoscan)

La scintigrafia con analoghi radiomarcati della somatostatina e, in particolare, la scintigrafia con ^{111}In-pentetreotide (Octreoscan), costituisce un importante approccio diagnostico nei pazienti portatori di neoplasie neuroendocrine in generale e, in particolare, di tumori endocrini pancreatici. Vengono visualizzati con questa tecnica tutte le neoplasie le cui cellule esprimono alla propria superficie un'elevata densità di recettori per la somatostatina di tipo 2 e di tipo 5 (sstr 2 e sstr5).
Per quanto riguarda la diagnostica degli insulinomi, i dati riportati in letteratura indicano che la sensibilità della scintigrafia con ^{111}In-pentetreotide è compresa tra il 60-80%. Parte di queste discrepanze sono da ascrivere alla esecuzione di scintigrafie non tecnicamente corrette oppure al mancato ricorso all' esame tomografico (SPECT).

Modalità tecniche

L'esame con ^{111}In-pentetreotide richiede un'adeguata preparazione del paziente. E' necessaria una buona pulizia dell'intestino e va instaurata una dieta povera di scorie nei giorni precedenti l'esame. Bisogna fare assumere al paziente liquidi a intervalli regolari, da 24 ore prima dell'esame fino a 24 ore dopo l'iniezione del radiofarmaco. L'attività iniettata è pari a 185 MBq di ^{111}In-pentetreotide. È opportuno utilizzare una gamma camera con collimatore a fori paralleli, media energia e, se disponibile, alta risoluzione. Quattro ore dopo l'iniezione si eseguono scintigrafia globale corporea, anteriore e posteriore, e SPECT nelle regioni di particolare interesse. Ventiquattro ore dopo l'iniezione, deve esser ripetuta la scintigrafia globale corporea anteriore e posteriore.
L'acquisizione SPECT ha contribuito a migliorare l'accuratezza diagnostica in particolari distretti e si è rivelata in grado di visualizzare un numero maggiore di lesioni rispetto alla tecnica planare standard. La scintigrafia globale corporea (tecnica *whole body*) è in grado di mettere in evidenza eventuali metastasi a distanza.
Caratteristiche diagnostiche: la scintigrafia con ^{111}In-pentetreotide possiede una buona accuratezza nel diagnosticare VIPomi e glucagonomi con una sensibilità di circa 85%. La sensibilità della scintigrafia recettoriale nella diagnosi degli insulinomi è generalmente più bassa di quella evidenziata per gli altri tumori insulari; questo è dovuto probabilmente al fatto che gli insulinomi esprimono un numero ridotto di recettori per la somatostatina. Il ruolo diagnostico della scintigrafia con ^{111}In-pentetreotide è stato recentemente valutato in uno studio condotto all'Istituto dei Tumori di Milano su una consistente casistica di pazienti con tumori endocrini del tratto gastro-entero-pancreatico (GEP). In questo studio abbiamo confermato che la sensibilità della scintigrafia con ^{111}In-pentetreotide nella diagnosi degli insulinomi non è altrettanto elevata come per gli altri tumori GEP. Nel nostro Istituto abbiamo valutato 131 pazienti consecutivi affetti da tumori neuroendocrini GEP, 51 studiati in sede di stadiazione e 80 durante il follow-up. Le immagini sono state acquisite sia come *total body* che come SPECT nei distretti di interesse e sono state confrontate con quelle degli altri strumenti radiologici convenzionali. Dai dati emerge che la scintigrafia con ^{111}In-pentetreotide è risultata essere la metodica di prima scelta per rilevare lesioni precedentemente sconosciute, che sono state confermate successivamente in 37 su 131 pazienti (28%). I tumori sono stati classificati in base alla loro sede di localizzazione: 39 pancreas, 32 ileo, 16 stomaco, 9 appendice, 5 duodeno, 5 digiuno, 3 retto, 2 tratto biliare, 2 colon, 1 cieco, 15 metastasi epatiche di origine sconosciuta (Tabella 1).

Tabella 1. Risultati dell'Istituto Nazionale Tumori Milano sulla efficacia diagnostica della scintigrafia con ^{111}In-pentetreotide (SSTS) e di altre tecniche (ECO, TC, RM) nell'imaging diagnostico dei tumori GEP primitivi e delle metastasi

	SSTS	*ECO*	*TC*	*Altri*
Tumore primitivo:				
Sensibilità (%)	34/55 (62)	16/44 (36)	21/49 (43)	13/29 (45)
Metastasi epatiche:				
Sensibilità (%)	66/73 (90)	52/59 (88)	53/68 (78)	20/28 (71)
Specificità (%)	56/58 (97)	41/43 (95)	38/43 (93)	14/14 (100)
Accuratezza (%)	122/129 (93)	93/102 (91)	91/109 (93)	34/42 (81)
Altre lesioni dei tessuti molli:				
Sensibilità (%)	38/42 (90)	15/32 (47)	23/35 (66)	11/18 (61)
Specificità (%)	87/89 (98)	20/20 (100)	39/40 (98)	29/30 (97)
Accuratezza (%)	126/132 (95)	135/52 (67)	62/75 (95)	40/48 (83)

Un altro studio italiano multicentrico, comprendente in totale 253 pazienti (121 dell'Istituto Nazionale Tumori di Milano, 50 del Policlinico S. Orsola-Malpighi di Bologna e 82 dell'Azienda Ospedaliera Careggi di Firenze), organizzato nell'ambito della Ricerca Finalizzata del Ministero della Sanità, ha messo a confronto l'efficacia diagnostica della scintigrafia con SST usando due differenti protocolli di esame: un metodo qualitativo basato sul semplice esame visuale delle immagini ed uno semiquantitativo basato sull'esame visuale delle immagini associato al calcolo del rapporto tumore/fondo sulle sezioni transassiali della SPECT acquisita a 4 e 24 ore dopo la somministrazione del radiofarmaco. I dati, riportati nella Tabella 2, sono espressi per sede di lesione e le lesioni sono state raggruppate in funzione delle localizzazioni di maggiore importanza. Si può concludere che l'impiego del metodo semi-quantitativo aumenta la specificità della rilevazione; tuttavia, l'insieme dei risultati dimostra che le figure di merito sono comunque eccellenti quando l'esame viene eseguito con cura e le immagini vengono analizzate da operatori esperti.

Tabella 2. Risultati con metodica scintigrafica SST nella diagnosi dei tumori GEP valutati con metodo qualitativo e semi-quantitativo

Localizzazioni	*VP*	*FP*	*FN*	*VN*	*SN (%)*	*SP (%)*	*ACC (%)*
Valutazione solo qualitativa:							
Primitivo	41	1	29	100	59	99	82
Fegato	86	3	8	74	91	96	94
Tessuti molli	47	6	9	109	84	95	91
Osso	12	2	2	155	86	99	98
Valutazione qualitativa e semiquantitativa:							
Primitivo	46	3	1	32	98	91	99
Fegato	20	0	1	61	95	100	99
Tessuti molli	3	0	0	79	-	-	-
Osso	1	0	0	0	-	-	-

VP=vero positivo; FP=falso positivo; FN=falso negativo; VN=vero negativo; SN=sensibilità; SP=specificità; ACC=accuratezza

Nell'ambito dei tumori GEP un'interessante valutazione degli aspetti costo-beneficio ha permesso di concludere che la capacità di identificare più sedi metastatiche, in pazienti che agli esami convenzionali rilevavano invece una sola metastasi, può essere vitale per pianificare un eventuale approccio chirurgico alla malattia. La scintigrafia con SST può diagnosticare tumori operabili non visualizzabili con le tecniche convenzionali e, nello stesso tempo, può evitare il trattamento chirurgico in quei pazienti portatori di più sedi metastatiche nell'ambito di una malattia in stadio avanzato.

Letture consigliate

- Bertherat J, Tenenbaum F, Perlemoine K. Somatostatin Receptors 2 and 5 are the major somatostatin receptors in insulinomas. An in vivo and in vitro study. The Journal of Clinical Endocrinology & Metabolism 2003; 88 (11): 5353-60.

- Bombardieri E, Seregni E, Villano C et al. Position of nuclear medicine techniques in the diagnostic work-up of neuroendocrine tumors. Q J Nucl Med Mol Imaging 2004; 48: 150-63.

- Fidler JL, Fletcher JG, Reading CC et al. Preoperative detection of pancreatic insulinomas on multiphasic helical CT. AJR 2003; 181: 775-80.

- Gouya H, Vignaux O, Augui J. CT, Endoscopic Sonography, and a combined protocol for preoperative evaluation of pancreatic insulinomas. AJR 2003; 181: 987-92.

- Owen NJ, Sohaib SAA, Peppercorn PD et al. MRI of pancreatic neuroendocrine tumours. The British Journal of Radiology 2001; 74: 968-73.

- Schillaci O, Massa R, Scopinaro F. ^{111}In-Pentetreotide scintigraphy in the detection of insulinomas: importance of SPECT imaging. J Nucl Med 2000; 41: 459-62.

- Thoeni RF, Mueller-Lisse UG, Chan R et al. Detection for small, functional islet cell tumors in the pancreas: selection of MR imaging sequences for optimal sensitivity. Radiology 2000; 214: 483-90.

- Won JGS, Tseng HS, Yang AH et al. Intra-arterial calcium stimulation test for detection of insulinomas: detection rate, responses of pancreactic peptides and its relationship to differentiation of tumor cells. Metabolism, 2003; 52 (10):1320-29.

Trattamento medico dell'insulinoma

Guido Tamburrano [1], Fernando Cirillo [2]

[1] *Cattedra di Endocrinologia*
Servizio Speciale per le Emergenze Metaboliche
Università degli Studi La Sapienza, Roma
[2] *Dipartimento di Chirurgia Generale*
U.O. di Chirurgia Generale
Azienda Ospedaliera Istituti Ospitalieri, Cremona
Scuola di Specialità in Endocrinologia e Malattie del Ricambio
Università degli Studi di Parma

Abstract
Medical treatment of insulinoma

Insulinoma is a rare pancreatic endocrine tumor with an incidence of nearly 1 case /1.000.000/year. Clinical feature is characterized by Whipple's syndrome. Hypoglycemia in association with an high circulating serum insulin level are diagnostic. Fasting and provocative tests are useful. Treatment of insulinoma is surgical first of all; instead, serum glucose control is medical using molecules as diazoxide and also somatostatin analogs. Chemotherapy could be useful in advanced stages.

Introduzione

Sebbene il termine insulinoma possa far supporre una trasformazione neoplastica delle cellule β pancreatiche, in realtà tali neoplasie si sviluppano a partire dalle cellule dei dotti pancreatici i quali, a loro volta, derivano dall'intestino primitivo.
L'insulinoma rappresenta la neoplasia endocrina del pancreas di più frequente riscontro, con una incidenza di 1/1.000.000/anno.
Dopo il gastrinoma è la neoplasia che più facilmente si associa ad altra localizzazione endocrina; nel 5% dei casi, infatti, l'insulinoma si accompagna a neoplasia delle paratiroidi, del surrene e dell'ipofisi, delineando il quadro clinico della MEN 1.
L'insulinoma è raro sotto i 10 anni e circa l'80% dei casi si manifesta dopo i 20 anni di vita.
La presenza di un insulinoma in età pediatrica deve obbligatoriamente indurre alla ricerca di altre neoplasie endocrine nell'ambito di una malattia familiare.
La neoplasia presenta una maggiore incidenza tra la III e la IV decade di vita. Si manifesta con la stessa frequenza nei maschi come nelle femmine, localizzandosi indifferentemente nelle diverse regioni del pancreas anche se circa il 60-70% dei casi è a carico del corpo e della coda. Nel 90% dei casi si tratta di neoplasie benigne, uniche, di dimensioni comprese tra 1 e 2 cm di diametro.
Si possono oggi distinguere due differenti tipi di insulinoma: il primo, con cellule β tipiche, ricche di granulazioni e organizzate in forma trasecolare; il secondo, formato invece da poche cellule ben granulate con struttura istologica di tipo midollare. Quest'ultimo, a differenza del primo, presenta una ridotta capacità di risposta ai farmaci inibitori della secrezione insulinica.

Quadro clinico e diagnosi di laboratorio

I segni clinici e i sintomi sono legati principalmente, se non esclusivamente, all'ipoglicemia e si possono dividere in due differenti categorie in rapporto all'attivazione del sistema adrenergico o alla ridotta utilizzazione di glucosio da parte del sistema nervoso centrale. La diagnosi differenziale deve considerare altre forme di ipoglicemia fra cui quella di origine psichiatrica, neurologica, le intossicazioni e i quadri morbosi endocrini e vascolari.
La diagnosi di laboratorio di insulinoma si basa sulla valutazione del rapporto tra i livelli di glicemia e di insulina. Diagnostica è da considerare una ipoglicemia in presenza di livelli non soppressi di insulina, generalmente > 6 UI/ml; anche i livelli plasmatici di peptide C sono da considerare diagnostici quando > a 1 ng/ml. La diagnosi differenziale deve considerare la presenza di possibili ipoglicemie fittizie conseguenti a somministrazione incongrua di insulina, alla presenza di anticorpi circolanti anti-insulina, alla assunzione in eccesso di sulfaniluree.
Fra le prove funzionali, la *prova del digiuno protratto* è da considerare diagnostica dopo 24 ore di digiuno; in alcuni pazienti, con una secrezione molto bassa e autonoma di insulina, è necessario raggiungere le 72 ore di digiuno. Infatti, nel 70% dei pazienti con insulinoma la crisi ipoglicemica si presenta entro 24 ore dall'inizio del digiuno.
La *prova di tolleranza insulinica* è stata da tempo abbandonata. Scopo della prova, che risulta attendibile solo con valori di glicemia < 2 mmol/l, è di valutare la capacità del pancreas di sopprimere la secrezione insulinica e di studiare la capacità di risposta degli ormoni della contro regolazione all'ipoglicemia indotta.
La *prova al diazossido* sfrutta la potente azione iperglicemizzante della molecola; con tale prova si dimostra l'incapacità dei tumori scarsamente differenziati a produrre una variazione plasmatica di glicemia e insulina dopo somministrazione del farmaco, a differenza dei tumori ben differenziati che mostrano invece una soppressione dell'insulina plasmatica simile a quella dei pazienti sani. Risultati simili si osservano con la *prova di soppressione con somatostatina* o con *octreotide*.
La *prova da carico orale con glucosio* viene utilizzata soprattutto per la diagnosi differenziale con casi di ipoglicemia reattiva, dove si osserva una riduzione dei valori glicemici fino a livelli patologici a circa 2-5 ore dalla assunzione di glucosio. Questa indagine non fornisce alcun elemento diagnostico per la presenza di insulinoma, ma risulta particolarmente utile per la diagnosi differenziale con altre sindromi ipoglicemiche.
Il *clamp euglicemico iperinsulinemico* è un test utilizzato per quantificare la sensibilità periferica tissutale all'insulina. In condizioni costanti di insulinemia e glicemia, la quantità di glucosio metabolizzata dall'organismo equivale a quella necessaria a mantenere la glicemia a livello desiderato. Nel *clamp* la concentrazione plasmatica di glucosio viene mantenuta costante a valori di euglicemia modulando la quantità totale di glucosio infusa. Nei pazienti affetti da insulinoma viene riscontrata una sensibilità insulinica inferiore a quella dei soggetti normali.

Terapia farmacologica

Benché il trattamento chirurgico sia considerato elettivo in presenza di un insulinoma, benigno nel 90% dei casi, la terapia farmacologica diviene insostituibile per il controllo della glicemia. I sintomi dell'ipoglicemia possono essere controllati col diazossido (150-800 mg/die) che deve essere utilizzato in associazione con un diuretico tiazidico al fine di controbilanciarne gli effetti idroritentivi.
In caso di resistenza al diazossido può essere considerato l'impiego di beta-bloccanti, di calcio-antagonisti, di clorpromazina e di difenilidantoina con controllo dei sintomi in circa 1/3 dei pazienti.
In alcuni casi l'associazione di diazossido con analoghi della somatostatina permette una

notevole riduzione della secrezione insulinica.
I farmaci ad azione citostatica, come la streptozotocina, vanno impiegati esclusivamente in presenza di neoplasia maligna non suscettibile di trattamento chirurgico e dove le altre terapie mediche abbiano fallito. Altre sostanze come L-asparaginasi, ciclofosfamide, dacarbazina, mostarde azotate e tiotepa sono state occasionalmente utilizzate nella terapia delle neoplasie pancreatiche secernenti insulina.

Letture consigliate

- Bliss RD, Carter PB, Lennard TW. Insulinoma: a review of current management. Surg Oncol 1997; 6: 49-59.
- Broder LR, Carter SK. Pancreatic islet cell carcinoma. II, Results of therapy with streptozotocin in 52 patients. Ann Intern Med 1973; 79: 108-18.
- Marks V, Teale JD. Tumors producing hypoglycaemia. Endocrinology and Metabolism North America 1999; 28: 3-15.
- Moertel CG, Johnson M, McKusick MA, Martin JK Jr, Nagorney DM, Kvols LK et al. The management of patients with advanced carcinoid tumors and islet cell carcinomas. Ann Intern Med 1994; 120: 302-9.
- Pavone P, Mitchell DG, Leonetti F, Tamburrano G et al. Pancreatic beta-cell tumours: MRI. J. Computer Assisted Tomography 1993; 3: 17-23.
- Rougier P, Oliveira J, Ducreux M, Theodore C, Kac J, Droz JP. Metastatic carcinoid and islet cell tumors of pancreas: a phase II trial of the efficacy of combination chemotherapy with 5-fluorouracil, doxorubicin and cisplatin. Eur J Cancer 1999; 27: 1380-82.
- Tamburrano G, Paoloni A, Pietrobono D, D'Amico E, Durante C, Baldelli R. Pancreatic endocrine tumors. Ital J Gastroenterol Hepatol 1999; 2: S 1004-7.
- Tamburrano G, Paoloni A, Tucci S, Caracciolo B, Bultrini A, Baldelli R. Tumori pancreatici ed extrapancreatici nell'anziano. In: Neoplasie in età geriatrica. Verduci editore, Roma 1998; 77.
- Tamburrano G, Sbraccia P, Iozzo P, Giaccari A , Buongiorno A, Leonetti F. Insulin secreting tumors: diagnosis and therapy. In: Andreani D, Lefebvre PJ, Marks V, Tamburrano G (eds). Recent advances on Hypoglycemia. Serono Symposia Publications from Raven Press, New York, 1992; 89: 371-81.

Trattamento chirurgico degli insulinomi

Alessandro Zerbi, Vanessa Capitanio, Gianpaolo Balzano, Valerio Di Carlo

Pancreas Unit – Dipartimento di Chirurgia, IRCCS San Raffaele
Milano

Abstract

Surgical treatment of insulinomas

In the last 23 years we observed 86 patients with pancreatic insulinoma. Imaging techniques correctly identified 81/86 insulinomas. Endoscopic ultrasonography and MR showed the higher sensitivity (84.6% and 79.1%), followed by ultrasounds (71.1%), angiography (64.7%) and CT scan (51.4%). Intraoperative handling and ultrasounds allowed to identify 4/5 occult insulinomas.
Surgical procedures were: 51 enucleations (1 laparoscopic), 24 distal pancreatectomy (2 laparoscopic, 2 with splenectomy), 6 median pancreatectomy, 6 pancreatoduodenectomy. No mortality was observed. Morbidity was 29.1%, with a relaparotomy rate of 2.3%. The most frequent complication was pancreatic fistula (22.1%).
In our experience accurate pre-operative investigations allow to correctly identify almost all pancreatic insulinomas. Careful intraoperative evaluation is mandatory to choose the most appropriate surgical procedure (to spare as much pancreatic parenchyma as possible). Pancreatic fistula is a frequent complication of this type of surgery, but it can be easily managed. Laparoscopic approach can be considered in selected cases.

Introduzione

Gli insulinomi rappresentano la neoplasia endocrina pancreatica di più frequente riscontro. Nella grande maggioranza dei casi si tratta di neoplasie benigne, singole, di piccole dimensioni, responsabili però di quadri clinici spesso invalidanti e non di rado a lungo misconosciuti. Il trattamento di queste neoplasie consiste nella loro asportazione chirurgica, che permette la risoluzione completa dei sintomi: ciò può essere ottenuto però solo se si identifica, pre-operatoriamente o intra-operatoriamente, la sede del tumore.
Localizzare la sede di un insulinoma, la cui presenza sia certa sulla base della sintomatologia e della diagnostica di laboratorio in considerazione delle piccole dimensioni, costituisce d'altro canto la principale problematica clinica di questa patologia. Numerose tecniche di imaging sono state e vengono tuttora utilizzate a questo scopo (ecografia, TC, RM, ecoendoscopia, angiografia con o senza stimolo, scintigrafia con analoghi marcati della somatostatina), con sensibilità assai diverse a seconda dell'esperienza del singolo Centro. Dibattuto è quanto *insistere* nella ricerca pre-operatoria della sede, utilizzando estesamente tutte le tecniche di imaging potenzialmente disponibili, e quanto invece confidare nella possibilità di una localizzazione intra-operatoria.
Una volta localizzato, l'insulinoma verrà asportato chirurgicamente, preservando quanto più parenchima pancreatico possibile, compatibilmente con la sede ed i rapporti dell'insulinoma stesso.

Esperienza personale

Negli ultimi 23 anni (1981-2003) abbiamo osservato presso la Divisione di Chirurgia dell'Ospedale San Raffaele di Milano 86 pazienti con insulinoma pancreatico (44 maschi, 42 femmine; età media 46 anni, range 17-78 anni).
In 4 casi l'insulinoma si è rivelato essere maligno, in 3 casi era associato ad una MEN I ed in 3 casi risultava essere multifocale (in 2 casi bifocale con un nodulo cefalico ed uno caudale; in 1 caso plurifocale con noduli multipli a livello del corpo-coda). La sede degli 88 tumori identificati è risultata essere la testa in 37 casi (di cui 9 a livello del processo uncinato), l'istmo in 5, il corpo in 13, il passaggio corpo-coda in 10, la coda in 22 casi. Il diametro medio è di 1.6 cm (range: 0.3-4.3 cm).
In oltre la metà dei casi i sintomi di presentazione sono risultati di tipo neurologico non focali transitori (quali perdita di coscienza, crisi epilettiche generalizzate, confusione mentale, cefalea) o di tipo più strettamente psichiatrico (quali modificazioni del tono dell'umore, del carattere fino alla apatia) o neurovegetativo.
La diagnosi biochimica si è basata, oltre che sulla valutazione simultanea a digiuno dei livelli sierici di insulina e glucosio, sulla esecuzione del test al digiuno protratto (72 ore).
Per quanto riguarda la diagnosi di sede, è stata adottata una politica di accurata localizzazione pre-operatoria dell'insulinoma, utilizzando estesamente le varie tecniche di imaging disponibili nei differenti periodi in cui è stata raccolta la casistica. Nella analisi della sensibilità delle singole metodiche va tenuto conto che la RM si è resa disponibile dal 1987, la TC spirale dal 1995 e l'ecoendoscopia dal 2001. Globalmente comunque la sensibilità delle varie metodiche è risultata essere: ecografia 71.1%, TC 51.4%, RM 79.1%, angiografia 64.7%, ecoendoscopia 84.6%. Suddividendo invece i risultati delle indagini strumentali in 2 periodi (1981-1994 e 1995-2003) sono emerse le seguenti sensibilità: ecografia 68.1% e 74.3%; TC 44.4% e 64.0%; RM 73.5% e 87.8% (nel primo periodo l'ecoendoscopia non è stata eseguita, mentre nel secondo periodo sono state eseguite solo 7 angiografie).
Complessivamente, in 81 casi su 86 le tecniche di imaging hanno consentito la localizzazione pre-operatoria della sede dell'insulinoma, pertanto solo il 6% degli insulinomi è risultato occulto. Tutti questi casi si sono registrati nel primo periodo della nostra esperienza (12.2%), mentre nell'ultimo decennio non abbiamo più osservato casi di mancata localizzazione pre-operatoria.
Quattro dei 5 casi occulti sono stati identificati intra-operatoriamente con l'utilizzo di palpazione e/o ecografia intra-operatoria; nel rimanente caso non si è invece identificata alcuna lesione. La diagnostica intra-operatoria ha consentito di confermare la sede suggerita dall'imaging pre-operatorio in tutti i restanti casi.
I tipi di interventi chirurgici eseguiti nella nostra casistica (88 insulinomi in 86 pazienti) sono stati: 51 enucleazioni (57.9%); 24 pancreasectomie distali (27.2%), in 2 casi associate a splenectomia; 6 pancreasectomie intermedie (6.8%); 6 duodenocefalopancreasectomie (6.8%); 1 laparotomia esplorativa (1.1%), nell'unico caso in cui non si è repertato l'insulinoma. In 3 casi (1 enucleazione e 2 pancreasectomie distali) l'intervento è stato eseguito per via laparoscopica (Tabella 1).

Tabella 1: Casistica operatoria per sede (1981 - 2003)

Sede	*Enucleazione*	*DCP*	*Intermedia*	*Distale*	*Laparotomia esplorativa*	*Totale*
Testa	23	5				28
Uncinato	8	1				9
Istmo	4		1			5
Corpo	8		4	1		13
Corpo-Coda	2		1	7		10
Coda	6			16		22
Occulto					1	1
Totale	51	6	6	24	1	88

In 25 su 86 pazienti (29.1%) sono state osservate complicanze post-operatorie: in 2 casi (2.3%) hanno comportato la necessità di un reintervento, mentre la mortalità è stata nulla. La complicanza più frequente (19 casi, pari al 22.1%) è risultata la fistola pancreatica: 10 dopo enucleazione (19.6%), 5 dopo pancreasectomia distale (20.8%), 2 dopo duodenocefalopancreasectomia (33.3%), 2 dopo pancreasectomia intermedia (33.3%). Si è sempre trattato di fistole a bassa portata, che sono andate incontro a chiusura spontanea in un periodo di 1-3 mesi dopo l'intervento; solo in un caso di fistola post-pancreasectomia intermedia si è invece osservato un emoperitoneo secondario ad erosione vascolare, che ha richiesto reintervento in emergenza. Le rimanenti 6 complicanze sono consistite in 1 emoperitoneo, 3 infezioni di ferita, 2 ascessi addominali.
Dei 4 pazienti con insulinoma maligno, 2 sono deceduti rispettivamente 7 e 13 anni dopo l'intervento chirurgico; gli altri 2 sono attualmente viventi con malattia epatica metastatica stabile.

Discussione

I risultati della nostra esperienza dimostrano come sia possibile localizzare pre-operatoriamente quasi sempre un insulinoma se si utilizzano le varie metodiche di imaging attualmente a disposizione e se tali indagini vengono eseguite da radiologi particolarmente esperti in patologia pancreatica, come nel nostro caso. Mentre le elevate sensibilità osservate per eco-endoscopia e RM trovano altri riscontri in letteratura, può sicuramente sorprendere l'alta sensibilità della ecografia, espressione della particolare esperienza acquisita da un singolo radiologo presso il nostro Centro.
Ottenere la localizzazione pre-operatoria dell'insulinoma agevola certamente molto il compito del chirurgo, anche se va sottolineata l'estrema importanza di una ampia ed accurata mobilizzazione di tutta la ghiandola pancreatica in modo tale da poter eseguire una meticolosa palpazione digitale associata ad una ecografia intra-operatoria. Non solo va infatti confermata la sede suggerita dall'imaging pre-operatorio, ma vanno anche ricercate eventuali multifocalità (evenienza occorsa in 3 casi nella nostra esperienza).
Una volta identificato l'insulinoma (che appare solitamente come un nodulo rossastro, capsulato, un poco più consistente del parenchima circostante), vanno precisate le dimensioni, la profondità e soprattutto il grado di vicinanza e contatto con il dotto di Wirsung, tutte

informazioni che si ottengono con l'indispensabile ausilio della ecografia intra-operatoria. Tali parametri condizionano la scelta del tipo di intervento chirurgico, che cercherà di essere il meno demolitivo possibile: l'intervento di scelta, soprattutto a livello cefalico, è infatti l'enucleazione.
In caso però di sede profonda del nodulo e/o rapporti di contiguità con il Wirsung sarà necessario optare per una resezione pancreatica tipica, privilegiando la pancreasectomia intermedia per localizzazioni a livello di corpo-istmo, e la pancreasectomia distale con conservazione della milza per localizzazioni a livello del corpo-coda.
Sia gli interventi atipici di enucleazione che quelli di resezione pancreatica classica quando eseguiti per questa patologia sono particolarmente delicati, poiché in presenza di un insulinoma non vi è alcuna reazione pancreatica ed il parenchima pancreatico si presenta tipicamente fragile e friabile. Non stupisce quindi la morbidità relativamente elevata, connessa sostanzialmente alla comparsa di una fistola pancreatica. Va però sottolineato come le fistole conseguenti ad una enucleazione o ad una pancreasectomia distale (la grande maggioranza di quelle osservate) siano fistole pancreatiche pure, quindi non attive, che non comportano alcuna morbidità associata e che vanno pressoché sempre incontro a chiusura spontanea.
Un possibile sviluppo del trattamento chirurgico degli insulinomi è rappresentato dall'approccio mini-invasivo laparoscopico: le piccole dimensioni e le caratteristiche di benignità giustificano, infatti, il ricorso a tale tecnica. In caso di lesioni del corpo-coda, agevolmente identificabili e relativamente superficiali, l'approccio laparoscopico si è dimostrato valido ed è verosimile attendersi una sua maggior diffusione nei prossimi anni.
Va infine ricordata l'eventualità, assai rara, di non reperire intra-operatoriamente l'insulinoma. In tale circostanza l'intervento va concluso senza eseguire resezioni pancreatiche alla cieca (abbandonate ormai da anni).
Nel caso in cui la terapia medica controlli in modo soddisfacente la sintomatologia clinica, si potrà optare per una rivalutazione con indagini strumentali a distanza di tempo; altrimenti si potrà tentare di "regionalizzare" l'insulinoma eseguendo una arteriografia con stimolo intra-arterioso con calcio gluconato, con eventuale successivo intervento resettivo mirato.

Letture consigliate

- Brown CK, Bartlett DL, Doppman JL et al. Intraarterial calcium stimulation and intraoperative ultrasonography in the localization and resection of insulinomas. Surgery 1997; 122: 1189-94.
- Gagner M, Ponp A et al. Early experience with laparoscopic resection of islet cell tumors. Surgery 1996; 120: 1051-57.
- Huai J, Zhang W, Nie H et al. Localization and surgical teatment of pancreatic insulinomas guided by intraoperative ultrasound. Am J Surg 1998; 175: 18-21.
- Norton JA, Shawker TH, Doppman JL et al. Localization and surgical treatment of occult insulinomas. Ann Surg 1990; 212: 615-20.
- Richards ML, Gauger PG, Thompson NW, Kloos RG, Giordano TJ. Pitfalls in the surgical treatment of insulinoma. Surgery 2002;132: 1040-49.
- Rosch T, Lightdale CJ, Botet JF et al. Localization of pancreatic endocrine tumors by endoscopic ultrasonography. N Engl J Med 1992; 326: 1721-26.

2ª sessione

Malattia metastatica: razionale per una migliore qualità di vita

Moderatori: Fernando Cirillo - Paolo Pederzoli

Trattamento Chirurgico: Massimo Falconi
Trattamento Chemioterapico: Carlo Carnaghi
Trattamento con analoghi della somatostatina:
Anna Maria Colao - Antongiulio Faggiano

Discussant: Paolo Pederzoli

Carcinomi endocrini avanzati GEP: il trattamento chirurgico e intervenzionale tra care *e* cure

Massimo Falconi, Giovanni Butturini, Rossella Bettini, Leonardina Festa, Paolo Pederzoli

U.O. Endocrinochirurgia, Policlinico GB Rossi
Verona

Abstract

Endocrine metastatic tumour: surgical approach between *care* and *cure*

The role of surgery in advanced endocrine tumour of the gastrointestinal tract has to face with the relatively long survival even in metastatic patients and, on the other hand, with several interventional or biological therapeutic modalities. Surgical indication is represented by symptomatic tumour because either of jaundice or intestinal obstruction.
Furthermore when the primary tumour is resectable even in presence of not resectable liver metastases, it is possible to resect the primary tumour and subsequently to treat the liver metastases with transarterial chemoembolization (TACE). The operation leads to confine only to the liver other therapeutic manoeuvres.
Besides TACE, the radiofrequency ablation (RFTA) of the metastatic lesions and the percutaneous alcoolization are available, even though these two procedures are less frequently adopted.

Introduzione

Oggetto del presente capitolo sono quelle neoplasie endocrine del tratto gastroenteropancreatico (GEP) che, al momento della diagnosi o a ripresa di malattia, non sono suscettibili di cura ad intento radicale. La non resecabilità può essere legata o al coinvolgimento locale di strutture vascolari e/o organi (neoplasie localmente avanzate) o alla presenza di metastasi a distanza, a loro volta non completamente resecabili. Nonostante queste forme siano inquadrabili nell'ambito delle neoplasie avanzate, il lento accrescimento che generalmente le caratterizza pone problemi di scelta terapeutica che sono peculiari rispetto a quelle usualmente adottate dal clinico, a parità di stadio, per le ben più comuni neoplasie epiteliali con la medesima origine. Nelle forme funzionanti, oltre al controllo della malattia neoplastica, è necessario controllare almeno i sintomi legati all'iperproduzione ormonale. Da un punto di vista epidemiologico non sono suscettibili di terapia radicale circa il 44% dei tumori di origine pancreatica ed il 22% dei tumori endocrini che origina da altri tratti dell'intestino. Indipendentemente dalla sede di origine, gli obiettivi della strategia terapeutica sono il controllo dei sintomi, il controllo della malattia e la qualità della vita. Quest'ultimo aspetto deve essere considerato con attenzione data la già citata relativa lunga prognosi per la maggior parte di questi pazienti. Il clinico, ed il chirurgo in particolare, ogni volta che approccia questi malati deve, quindi, ricercare sempre quel delicato equilibrio fra *care* e *cure*.

Aspetti prognostici

Se uno dei punti salienti per un corretto piano terapeutico risiede nella conoscenza della prognosi del paziente, il chirurgo, per prima cosa, deve acquisire i dati istopatologici e di stadiazione necessari a formularla. I parametri principali che influenzano la prognosi sono il grado di differenziazione, l'indice proliferativo calcolato in genere sulla base del Ki67 e la presenza di metastasi a distanza. Per quanto riguarda gli aspetti patologici, questi sono stati definiti dalla classificazione WHO del 2000 ad opera di Solcia e Collaboratori. In generale si può affermare che le forme scarsamente differenziate, se non trattate, hanno una prognosi che supera raramente un anno. Per quanto riguarda il Ki67, non esistono a tutt'oggi lavori che attribuiscano ai diversi valori un dato di sopravvivenza certo, anche se, in generale, si può affermare che esiste una correlazione inversa tra valori di Ki67 e prognosi. Infine, la presenza di metastasi extra addominali (ossee e polmonari) rappresenta il fattore prognostico più sfavorevole, seguito dalla presenza di metastasi epatiche e linfonodali. Tuttavia, ancora una volta, la letteratura non riporta casistiche con numerosità campionarie tali da ricavare dati incontrovertibili. La sede di origine, intestino o pancreas, non sembra influenzare la prognosi a parità di stadio e di parametri isto-patologici.

Implicazioni diagnostiche

Se la prognosi è fondamentale per stabilire il corretto approccio terapeutico appare evidente che l'iter diagnostico, una volta constatata l'impossibilità di una chirurgia radicale, deve mirare ad acquisire tutte quelle informazioni sopramenzionate. Oltre che con l'ausilio delle comuni tecniche radiologiche, la presenza di metastasi extra ed intra addominali andrà appurata mediante l'esecuzione di un scintigrafia con analoghi della somatostatina marcati (Octreoscan). L'acquisizione dei dati isto-patologici sarà, invece, ottenuta mediante l'esecuzione di una agobiopsia sul tumore primitivo e, se possibile, su eventuali metastasi. La tecnica più utilizzata è quella percutanea sotto guida ecografica, ma è possibile anche sotto guida TC o, nei rari casi in cui le lesioni non siano raggiungibili a cielo coperto, mediante laparoscopia o laparotomia.

Strategia terapeutica e scenari clinici

Al termine della stadiazione si potranno riscontrare diverse situazioni cliniche alle quali, però, il più delle volte non corrispondono scelte terapeutiche basate sulla medicina dell'evidenza. L'assenza di trial clinici prospettici che comparino i diversi trattamenti, quando esistono, hanno numerosità così piccole da non consentire conclusioni incontrovertibili. Spesso le scelte sono legate all'esperienza dei pochi Centri con un ampio numero di osservazioni, nonché alle opportunità terapeutiche disponibili. Per ciascuno degli scenari clinici cercheremo di delineare quali sono le scelte maggiormente condivise.

Carcinoma endocrino scarsamente differenziato

E' la più rara e peggiore delle evenienze data la pessima prognosi associata. Si tratta di tumori non funzionanti, ad elevato indice proliferativo che, di solito, non esprimono recettori della somatostatina. Rappresentano l'unica indicazione per un trattamento di prima linea con chemioterapia (etoposide e cisplatino). Se è presente ittero meccanico la migliore palliazione è endoscopica con il posizionamento di stent, mentre, se sono presenti disturbi di transito, l'unica opzione possibile è rappresentata dal confezionamento di un *by-pass* digestivo. Anche se rara, un'altra indicazione alla chirurgia può essere rappresentata dalla comparsa di un sanguinamento massivo non controllabile con terapia medica.

Carcinomi endocrini ben differenziati

Presenza di sintomi meccanici
Contrariamente al precedente scenario clinico, in caso di carcinoma ben differenziato, qualora la massa determini sintomi da compressione, quali ittero ostruttivo e occlusione intestinale, esiste una precisa indicazione chirurgica indipendentemente dalla presenza di metastasi epatiche. La palliazione chirurgica garantisce infatti migliori risultati a lungo termine ed una migliore qualità di vita rispetto a quella endoscopica. Questi pazienti hanno, infatti, una lunga sopravvivenza anche in presenza di metastasi epatiche, pari al 35% a 5 anni.

Neoplasie localmente avanzate
Se la neoplasia è localmente avanzata, indipendentemente dalla presenza di metastasi epatiche, la miglior palliazione ottenibile è attraverso il confezionamento di un by-pass. In caso di ittero è, inoltre, preferibile una anastomosi epatico-digiunale ad una coledoco-duonenostomia per il minor rischio di episodi colangitici nel follow-up. In questa evenienza la demolizione necessariamente parziale del tumore primitivo non sembra offrire particolari vantaggi rispetto ad una chirurgia derivativa dato l'elevato rischio di sanguinamento e la necessità di frammentare la neoplasia nella cavità peritoneale. Inoltre, la recidiva rappresenta la regola con ricorrenza dei sintomi compressivi.

Neoplasie con metastasi epatiche non resecabili e primitivo resecabile
In questa evenienza la scelta del tipo di palliazione chirurgica potrà essere derivativa o demolitiva. La demolizione completa del tumore primitivo rappresenta, in questo caso, la miglior palliazione dei sintomi meccanici. La scelta di demolire la neoplasia primitiva è indiscutibile nei casi di carcinoide ileale mentre appare più controversa quando l'origine della neoplasia è pancreatica per la più alta morbilità e mortalità associate a questo tipo di chirurgia.

Ruolo della chirurgia citoriduttiva (debulking)
Anche in assenza di sintomi compressivi, esiste un dibattito aperto sul ruolo della chirurgia resettiva in corso di malattia avanzata. Viene comunemente accettato dagli Autori il *debulking* sul fegato qualora il tumore primitivo sia stato resecato oppure sia resecabile. Qualora il tumore primitivo sia resecabile e la malattia epatica no, si può parlare di *debulking sperimentale* o chirurgia citoriduttiva di cui è necessario valutare i risultati. Il *debulking sperimentale*, definito come la resezione del tumore primitivo in presenza di metastasi epatiche non resecabili, ha come obiettivi l'aumento della sopravvivenza, il controllo dei sintomi con il miglioramento della qualità di vita e la compartimentalizzazione della malattia rendendo possibile instaurare una terapia mirata sulle lesioni metastatiche epatiche [1]. Tuttavia, nella personale esperienza limitata al pancreas, i risultati sulla sopravvivenza non dimostrano un vantaggio significativo per il sottogruppo di pazienti sottoposti a resezione. L'analisi a posteriori ha evidenziato che un Ki67 inferiore al 2% potrebbe selezionare quei pazienti in cui la resezione palliativa può essere utile [2]. I pazienti con neoplasie ad alto indice di replicazione e conseguente prognosi severa dovrebbero essere esclusi da un programma chirurgico resettivo.
Pertanto, il ruolo del *debulking* nei tumori endocrini avanzati è ancora in discussione e dovrebbe essere limitato a pochi casi ben selezionati. Bisogna ricordare che si tratta comunque di interventi chirurgici non scevri da complicanze e che, qualora si optasse per la chirurgia, dovrebbero essere individuati Centri con una specializzazione tale da ridurre pressoché allo zero la percentuale di mortalità.

Terapie complementari interventistiche

L'affermarsi di tecniche interventistiche nella cura dei tumori metastatici al fegato trova campo di applicazione anche nei tumori endocrini GEP.
Le due regole basilari che vanno rispettate sono l'assenza di malattia extraepatica e la conclusione dell'iter terapeutico sul tumore primitivo. Il razionale di applicazione per queste tecniche si basa sulla relativa lenta progressione dei tumori endocrini, che rende scarsamente efficace la classica chemioterapia antiblastica per tumori ben differenziati ed a basso indice di proliferazione, e l'ipervascolarizzazione delle metastasi endocrine che rende efficace, in questi casi, il trattamento intra-arterioso.

Chemioembolizzazione intra-arteriosa (TACE)

L'indicazione è nata dall'osservazione che le metastasi ricevono vascolarizzazione soprattutto dal circolo arterioso mentre il parenchima epatico è vascolarizzato dal circolo portale. Questo permette di poter occludere il circolo arterioso mantenendo nei limiti accettabili il rischio di ischemia del parenchima sano. A questo proposito è necessario innanzitutto procedere all'esecuzione di angiografia per verificare la pervietà del circolo portale. Altre condizioni da rispettare sono:

1) l'esecuzione di esofagogastroduodenoscopia (EGDS) per escludere la presenza di varici esofagee che potrebbero determinare emorragia dopo la embolizzazione del circolo arterioso a causa di ipertensione portale distrettuale;
2) l'assenza di anastomosi bilio-digestive per limitare il rischio di danneggiare la vascolarizzazione delle stesse;
3) la presenza di malattia epatica limitata al 50% del parenchima epatico.

La TACE si esegue in anestesia locale e sedazione e consiste nell'iniezione intra-arteriosa di una miscela costituita da un chemioterapico (streptozotocina o dacarbazina) associata a Lipiodol. Segue l'embolizzazione arteriosa. Le microparticelle embolizzanti che possono essere di materiale riassorbibile o non riassorbibile debbono essere piccole quanto più è possibile per ottenere la miglior ischemia selettiva. Questi micro-frammenti inoltre devono occupare le porzioni più distali del letto arterioso così da non precludere successive procedure che sarebbero rese impossibili dall'embolizzazione di tronchi prossimali dell'arteria epatica. I risultati si valutano sulla riduzione della massa metastatica e sul controllo dei sintomi endocrini. Nelle forme funzionanti si ottiene una risposta sui sintomi in circa l'80% dei casi, mentre la riduzione della massa metastatica si osserva in circa il 50% dei pazienti. La sopravvivenza media è intorno ai 24 mesi.
Nella personale esperienza questa metodica associata alla resezione completa del tumore primitivo in 12 pazienti affetti da carcinoma endocrino pancreatico metastatico ha ottenuto una sopravvivenza mediana di 35,4 mesi [3]. Per quanto riguarda le complicanze, esse sono rappresentate dalla sindrome post-chemioembolizzazione che consiste in dolore addominale localizzato in ipocondrio destro, nausea, febbre, elevazione degli indici di funzionalità epatica e leucocitosi. L'ischemia epatica con la formazione di ascessi si osserva nel 6% dei casi. Altre complicanze più rare sono rappresentate dalla colecistite acuta (2% dei casi), dalla pancreatite acuta, da infarto intestinale per flusso retrogrado nel circolo dell'arteria mesenterica superiore di frammenti embolizzanti e da insufficienza renale acuta. Globalmente il decorso complicato si verifica in circa il 5% dei casi trattati. Recentemente Roche e Collaboratori [4] hanno riportato risultati incoraggianti in pazienti affetti da carcinoide metastatico al fegato.

Diatermoablazione (RFTA)

L'ablazione con radiofrequenza, o diatermoablazione, è una tecnica che utilizza corrente alternata ad alta frequenza. Tradizionalmente la tecnica prevede la laparotomia e l'utilizzo dell'ecografo in sala operatoria. La dimensione massima della lesione da trattare è di 2.5 cm anche se con sonde di nuova generazione si può arrivare ai 5 centimetri. La procedura è ripetibile. Recentemente è stato proposto il suo impiego durante la laparoscopia che permette da un lato di eseguire un'accurata stadiazione intraoperatoria, dall'altro di trattare lesioni metastatiche adiacenti alla parete toracica o al diaframma non suscettibili di trattamento con tecnica convenzionale per il rischio di causare lesioni da calore alle strutture attigue. Norton e Collaboratori [5] riporta l'utilizzo di questa tecnica in alcuni pazienti sottoposti a complessi interventi resettivi per piccole lesioni metastatiche indovate profondamente nel parenchima epatico. L'esperienza in letteratura è comunque ancora limitata e non permette di trarre conclusioni sull'applicabilità per le metastasi da tumori endocrini sebbene la RFTA possa essere associata alla chirurgia resettiva per ottenere una maggiore radicalità oncologica. A questo proposito tale tecnica è in grado di allargare le indicazioni al *debulking*. [6]

Alcolizzazione percutanea e crioterapia

Per quanto riguarda l'alcolizzazione percutanea esiste una grande esperienza con l'epatocarcinoma in cui si è dimostrata efficace con un tasso di morbilità trascurabile. I vantaggi di questa tecnica sono rappresentati dalla possibilità di eseguirla anche in regime ambulatoriale. Lo svantaggio è insito alla tecnica stessa in quanto la diffusione dell'etanolo può causare danni al parenchima sano circostante. La crioterapia può essere invece considerata ancora come sperimentale. La procedura si esegue in corso di laparotomia con il supporto dell'ecografo, ha una morbilità del 30% e ha dimostrato efficacia sul controllo dei sintomi. Entrambe le tecniche tuttavia sono state applicate ad un numero esiguo di lesioni da tumori endocrini e quindi non è possibile al momento trarre conclusioni sulla loro efficacia. [7]

Conclusioni

A differenza delle più comuni forme epiteliali le neoplasie endocrine digestive offrono al clinico ed al chirurgo un ampio spettro di opzioni terapeutiche anche nelle forme avanzate non più suscettibili di terapia chirurgica radicale. La scelta deve essere modulata sulla base di un corretto inquadramento isto-patologico e in rapporto all'esperienza del Centro che ha in cura il paziente, ricordando che il prolungamento della sopravvivenza è imprescindibile dalla qualità di vita offerta.

Bibliografia

1. Roche A, Girish BV, de Baere T et al. Trans-catheter arterial chemoembolization as first-line treatment for hepatic metastases from endocrine tumors. Eur Radiol 2003;13(1):136-40.

2. Pederzoli P, Falconi M, Bonora A et al. Cytoreductive Surgery in advanced endocrine tumours of the pancreas. Ital J Gastroenterol Hepatol 1999; 31 (2): S207-12.

3. Rigaud G, Missiaglia E, Moore PS et al. High resolution allelotype of nonfunctional pancreatic endocrine tumors: identification of two molecular subgroups with clinical implications. Cancer Res 2001; 61(1): 285-92.

4. Falconi M, Bassi C, Bonora A et al. Role of chemoembolization in synchronous liver metastases from pancreatic endocrine tumours. Dig Surg 1999;16(1): 32-8.

5. Norton JA, Kivlen M, Li M, Schneider D, Chuter T, Jensen RT. Morbidity and mortality of aggressive resection in patients with advanced neuroendocrine tumors. Arch Surg 2003;138(8): 859-66.

6. Siperstein AE, Berber E. Cryoablation, Percutaneous Alcohol Injection and Radiofrequency Ablation for treatment of Neuroendocrine Liver Metastases. World J Surg 2001;25:693-96.

7. Elias D, Lasser P, Ducreux M et al. Liver resection (and associated extrahepatic resections) for metastatic well-differentiated endocrine tumors: a 15-year single center prospective study. Surgery. 2003;133(4): 375-82.

Figura 1. Sopravvivenza cumulata di pazienti affetti da carcinoma endocrino avanzato del pancreas con e senza metastasi epatiche

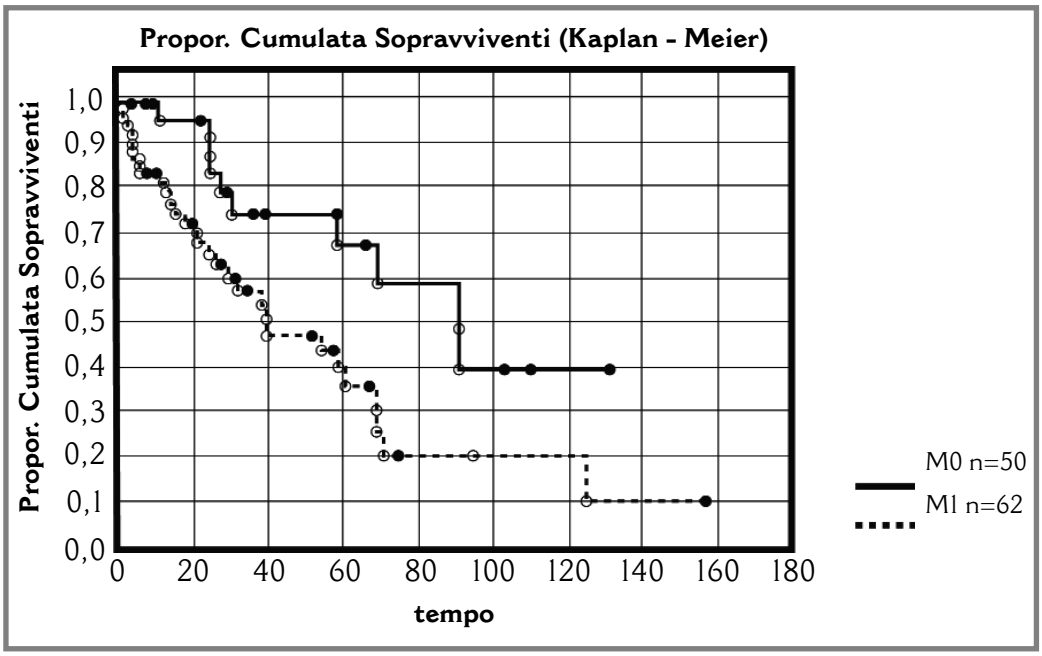

Figura 2. Sopravvivenza di pazienti affetti da malattia metastatica al fegato con tumore primitivo pancreatico resecato o non resecato

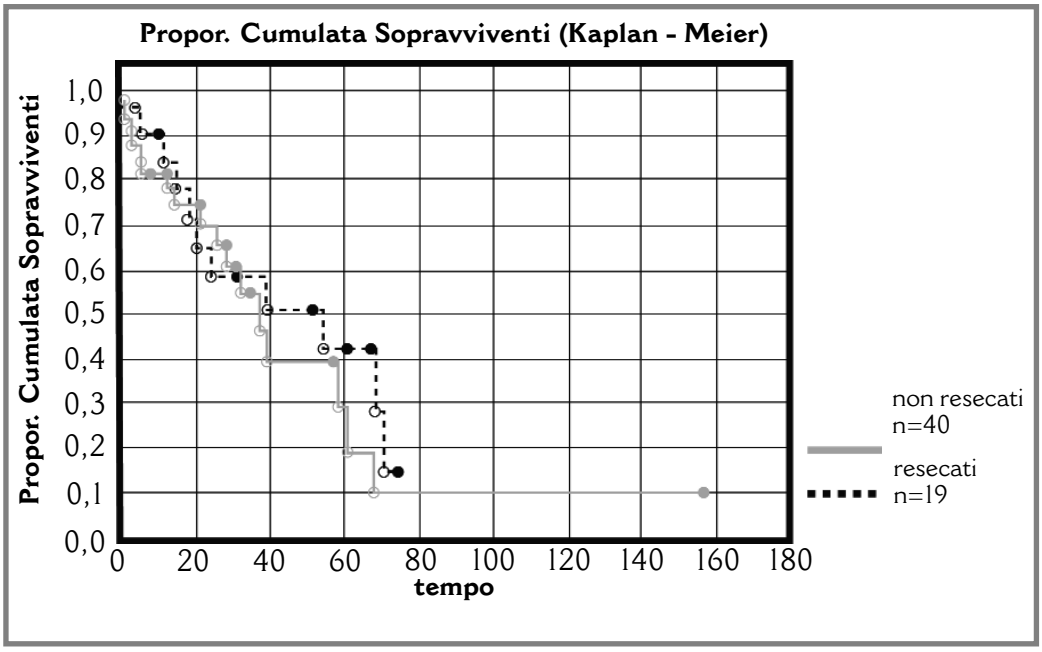

Ruolo della chemioterapia nel trattamento dei tumori neuroendocrini

Carlo Carnaghi

Dipartimento di Oncologia Medica e Ematologia
Istituto Clinico Humanitas
Rozzano, Milano

Abstract

Chemotherapy in the treatment of neuroendocrine tumours

Neuroendocrine tumours (NET) can be treated by chemotherapy (CT), somatostatin analogues and interferon. Due to the lack of phase III trials, most information is based on non-prospective studies evaluating small groups of patients with heterogeneous tumours and different outcomes. Well differentiated tumours are typically characterised by slow growth, good prognosis and frequent presence of syndromes (eg. diarrhoea, cardiopathy) that sometimes can be the most dangerous and disabling feature of the disease. CT with streptozotocin, fluorouracil and/or doxorubicin can be considered the standard treatment for pancreatic well differentiated NET with an ORR of about 40%. Due to the low efficacy of CT in midgut carcinoids, the treatment has to be considered in clear evidence of progressive disease only. Undifferentiated tumours show an aggressive behaviour and are usually treated by cisplatin and etoposide that offer a high rate of objective response. In the last 5 years a number of new drugs (eg. paclitaxel, docetaxel, irinotecan, gemcitabine) has been evaluated with disappointing results. Targeted therapies (eg. angiogenesis, c-kit and epithelial growth factor receptor inhibitors) are now under evaluation and the results are pending.

Il trattamento medico dei tumori neuroendocrini può prevedere l'impiego di chemioterapia, analoghi della somatostatina ed interferone.
L'obiettivo di questo articolo è di focalizzare l'attenzione sul ruolo della chemioterapia.
Prima di analizzare i risultati terapeutici offerti dai trattamenti antiblastici è necessario porre alcune premesse volte ad aiutare l'interpretazione dei dati presenti in letteratura.
Una prima considerazione riguarda la rarità delle neoplasie neuroendocrine. Questa comporta una grande difficoltà nel condurre studi prospettici e la sostanziale impossibilità ad eseguire studi randomizzati in grado di rispondere ai numerosi quesiti aperti. La maggior parte delle informazioni deriva così da studi di tipo retrospettivo con i conseguenti limiti che tale metodo presenta.
Un secondo aspetto di rilievo è rappresentato dall'eterogeneità di queste neoplasie per le quali, sino al 2000, non esisteva un sistema classificativo unanimamente condiviso.
La conseguenza è stata che nell'ambito di uno stesso studio siano state confrontate neoplasie dal comportamento clinico molto differente.
E' inverosimile poter pensare di confrontare in termini di tasso di risposta e sopravvivenza un cosiddetto carcinoide tipico *midgut* a prognosi estremamente favorevole con un carcinoma neuroendocrino indifferenziato dello stomaco, caratterizzato da una prognosi severa.
Va inoltre sottolineato come talvolta la presenza di sindrome (per esempio, diarrea, gastropatia, cardiopatia) possa rappresentare l'aspetto più pericoloso e disabilitante della malattia.
In tali casi l'obiettivo del trattamento medico non dovrà pertanto essere il controllo della crescita neoplastica, quanto piuttosto il controllo della sindrome.
Infine, a complicare ulteriormente le cose ha concorso l'impiego di differenti criteri di valu-

tazione d'efficacia. Parlando di risposta non sempre è stata fatta una chiara distinzione tra risposta obiettiva (regressione del tumore), risposta biochimica (riduzione del peptide ipersecreto) e risposta sintomatica (controllo delle manifestazioni sindromiche).
Partendo da tali premesse è evidente come risulti estremamente complesso poter ricavare informazioni "attendibili" dalle conclusioni dei pochi articoli presenti in letteratura.
Dalla revisione della letteratura e sulla base dell'esperienza personale si possono comunque ricavare alcune informazioni utili.
La prima è che le forme ben differenziate vanno distinte nettamente da quelle anaplastiche anche in ambito di terapia medica.
Per quanto riguarda le neoplasie ben differenziate a origine dal tratto gastroenteropancreatico (la maggioranza delle neoplasie neuroendocrine) è giusto inoltre distinguere tra forme a origine intestinale e pancreatica.
Data la lenta evolutività di queste neoplasie, la chemioterapia deve essere riservata ai soli pazienti in cui sia stata documentata una chiara evoluzione di malattia.
Per le forme pancreatiche l'impiego di streptozotocina associata a 5-fluorouracile o adriamicina rappresenta una sorta di standard terapeutico in grado di garantire tassi di risposta di circa il 40%. Al contrario, nelle forme a origine intestinale l'impiego dei medesimi regimi non consente di ottenere dei tassi di risposta superiori al 15%. Tra i regimi più attivi e meglio tollerati per il trattamento delle forme intestinali si distingue la polichemioterapia con dacarbazina, epiadriamicina e 5-fluorouracile, sviluppato nell'ambito del gruppo multicentrico italiano ITMO.
Sia per le forme intestinali che per quelle pancreatiche è però oggi impossibile capire se l'impiego della chemioterapia abbia un qualche impatto sulla sopravvivenza.
E' bene sottolineare che l'efficacia della chemioterapia sulle eventuali manifestazioni sindromiche è pressoché assente ed è pertanto necessario l'impiego combinato con terapie biologiche quali analoghi della somatostatina e interferoni.
Va infine notato come negli studi pubblicati nel corso dell'ultimo decennio, a seguito di una maggiore e più corretta selezione dei pazienti e dei criteri di valutazione, si sia osservata una generale tendenza a ottenere risultati inferiori rispetto a quanto pubblicato in precedenza.
Per quanto attiene alle forme anaplastiche, indipendentemente dalla loro sede d'origine, la chemioterapia è in grado di indurre elevati tassi di risposta (circa 50-60%). Tale favorevole risultato non sembra però associarsi a lunghe sopravvivenze. E' giusto peraltro sottolineare come per queste forme, data la loro aggressività, sia giustificata una sollecita attivazione del trattamento. La combinazione terapeutica di riferimento è rappresentata da cisplatino e etoposide, ma anche ciclofosfamide, adriamicina e vincristina hanno offerto risultati interessanti, soprattutto nel carcinoma a cellule di Merkel.
Negli ultimi anni gli studi hanno valutato l'efficacia di farmaci di nuova generazione, quali Taxotere, Taxolo, Gemcitabina, CPT11, Oxaliplatino e Topotecan. Purtroppo nessuno di tali agenti è risultato di particolare interesse da un punto di vista terapeutico.
Recentemente, a seguito degli incoraggianti risultati ottenuti nel trattamento di molteplici neoplasie, la sperimentazione si è orientata a testare l'efficacia delle cosiddette *Targeted Therapies*. In quest'ambito sono in corso di valutazione inibitori del c-kit, antiangiogenetici e anti-EGF-R, il cui impiego è supportato da promettenti studi preclinici.
Infine, nell'ambito dei trattamenti loco-regionali, è bene ricordare il ruolo della (chemio)embolizzazione. Tale procedura rappresenta una valida alternativa terapeutica per i pazienti con malattia solo epatica anche se, data la potenziale tossicità, va riservata a gruppi di pazienti selezionati, in buone condizioni generali, con presenza di sindrome e assenza di trombosi portale.

Letture consigliate

- Andreyev HJ, Scott-Mackie P, Cunningham D, Nicolson V, Norman AR, Badve SS, Iveson A, Nicolson MC. Phase II study of continuous infusion fluorouracil and interferon alfa-2b in the palliation of malignant neuroendocrine tumors. J Clin Oncol 1995;13 (6):1486-92.

- Ansell SM, Pitot HC, Burch PA, Kvols LK, Mahoney MR, Rubin J. A Phase II study of high-dose paclitaxel in patients with advanced neuroendocrine tumors. Cancer 2001; 91(8):1543-48.

- Bajetta E, Rimassa L, Carnaghi C, Seregni E, Ferrari L, Di Bartolomeo M, Regalia E, Cassata A, Procopio G, Mariani L. 5-Fluorouracil, dacarbazine, and epirubicin in the treatment of patients with neuroendocrine tumors. Cancer 1998; 83 (2):372-78.

- Baker J, Schnirer II, Yao JC, Carr K, Ho L, Ajani JA. Phase II trial of irinotecan in patients with advanced carcinoid tumor. J Clinical Oncol 2002; ASCO Annual Meeting Proceedings: abs 662.

- Carr K, Yao JC, Rashid A, Yeung SC, Szklaruk J, Baker J, Vauthey JN, Curley S, Ellis L, Ajami JA. A phase II trial of imatinib in patients with advanced carcinoid tumor. J Clinical Oncol 2004; ASCO Annual Meeting Proceedings: abs 4124.

- Cheng PN, Saltz LB. Failure to confirm major objective antitumor activity for streptozocin and doxorubicin in the treatment of patients with advanced islet cell carcinoma. Cancer 1999; 86 (6): 944-48.

- Eriksson BK, Larsson EG, Skogseid BM, Lofberg AM, Lorelius LE, Oberg KE. Liver embolizations of patients with malignant neuroendocrine gastrointestinal tumors. Cancer 1998; 83 (11): 2293-301.

- Faiss S, Pape UF, Bohmig M, Dorffel Y, Mansmann U, Golder W, Riecken EO, Wiedenmann B. Prospective, randomized, multicenter trial on the antiproliferative effect of lanreotide, interferon alfa, and their combination for therapy of metastatic neuroendocrine gastroentero-pancreatic tumors-the International Lanreotide and Interferon Alfa Study Group. J Clin Oncol 2003; 21 (14): 2689-96.

- Hopfner M, Sutter AP, Gerst B, Zeitz M, Scherubl H. A novel approach in the treatment of neuroendocrine gastrointestinal tumours. Targeting the epidermal growth factor receptor by gefitinib (ZD1839). Br J Cancer 2003; 89 (9): 1766-75.

- Kulke MH, Kim H, Clark JW, Enzinger PC, Lynch TJ, Morgan JA, Vincitore M, Michelini A, Fuchs CS. A Phase II trial of gemcitabine for metastatic neuroendocrine tumors. Cancer 2004;101 (5):934-39.

- Makridis C, Ekbom A, Bring J, Rastad J, Juhlin C, Oberg K, Akerstrom G. Survival and daily physical activity in patients treated for advanced midgut carcinoid tumors. Surgery 1997; 122 (6):1075-82.

- Mitry E, Baudin E, Ducreux M, Sabourin JC, Rufie P, Aparicio T, Aparicio T, Lasser P, Elias D, Duvillard P, Schlumberger M, Rougier P. Treatment of poorly differentiated neuroendocrine tumours with etoposide and cisplatin. Br J Cancer 1999; 81(8) :1351-55.

- Öberg K. Chemotherapy and biotherapy in the treatment of neuroendocrine tumours. Ann Oncol 2001;12 (2): S111-4.

- Seregni E, Ferrari L, Bajetta E, Martinetti A, Bombardieri E. Clinical significance of blood chromogranin A measurement in neuroendocrine tumours. Ann Oncol 2001;12 (2): S69-72.

- Stuart K. Chemoembolization in the management of liver tumors. The Oncologist 2003; 8(5): 425-37.

- Tai PT, Yu E, Winquist E, Hammond A, Stitt L, Tonita J, Gilchrist J. Chemotherapy in neuroendocrine / Merkel cell carcinoma of the skin: case series and review of 204 cases. J Clin Oncol 2000;18 (12): 2493-99.

- Wirth LJ, Carter MR, Janne PA, Johnson BE. Outcome of patients with pulmonary carcinoid tumors receiving chemotherapy or chemoradiotherapy. Lung Cancer 2004; 44 (2): 213-20.

- Yao JC, Charnsangavej C, Faria SC, Szklaruk J, Chen H, Hoff P, Phan A, Yeung J, Abbruzzese JL, Ajani A. Rapid decrease in blood flow (BF), blood volume (BV), and vascular permeability (PS) in carcinoid patients treated with bevacizumab. J Clinical Oncol 2004; ASCO Annual Meeting Proceedings.

Trattamento con analoghi della somatostatina dei tumori neuroendocrini in fase metastatica: razionale per una migliore qualità della vita

Antongiulio Faggiano, Rosario Pivonello, Annamaria Colao, Gaetano Lombardi

Dipartimento di Endocrinologia e Oncologia Molecolare & Clinica
Università degli Studi Federico II
Napoli

Abstract

Treatment with somatostatin analogs in metastatic neuroendocrine tumors and quality of life

Neuroendocrine tumors (NET) include highly aggressive poorly-differentiated forms, characterized by high chemosensitivity and low survival, and slowly progressive well-differentiated forms, which are characterized by low chemosensitivity and high survival. However, well-differentiated NETs often cause troublesome, sometimes life-threatening, hormone-related symptoms.
The biotherapy with somatostatin analogues (SSAs) efficaciously decreases hormone hypersecretion and is safe to manage; its efficacy in stabilizing a large spectrum of NET-related symptoms has been shown in numerous clinical trials,. The rationale supporting the use of SSAs in NETs is based on the peculiar expression of different subtypes of somatostatin receptors, which mediate a number of anti-secretory and anti-proliferative effects.
Today, the long-acting SSAs octreotide and lanreotide have shown to be very effective in improving life quality of patients with highly disabling NET-related functional syndromes and also to achieve tumor growth stabilization in slowly progressive NETs.

I tumori neuroendocrini (NET) rappresentano una patologia endocrina rara e, sotto molti aspetti, ancora misconosciuta. [1, 2] Questi tumori sono peculiarmente associati alla produzione e al rilascio di uno o più mediatori che possono essere biologicamente inattivi oppure responsabili di sindromi cliniche. [3] Il comportamento clinico dei NET è influenzato dalla sede di origine del tumore primitivo, dall'istotipo e dal grado di differenziazione tumorale. [1-3]
Circa il 70% dei NET è a localizzazione gastroenteropancreatica. Tuttavia, possono essere coinvolti numerosi altri settori come il sistema respiratorio, l'ipofisi, la tiroide, le paratiroidi, il timo, la midollare surrenalica, i gangli e i paragangli e la cute. [1] I tumori pancreatici e dell'ileo sono quelli più frequentemente metastatici al momento della diagnosi. [4]
Il grado di differenziazione anatomo-patologico consente di distinguere i NET in tre diverse categorie: [1]
1) tumori differenziati (benigni o potenzialmente maligni);
2) carcinomi ben differenziati (a basso grado di malignità);
3) carcinomi scarsamente differenziati (ad alto grado di malignità).

In generale, i NET ben differenziati sono neoplasie a lenta crescita e a basso grado di malignità con una sopravvivenza a 5 anni che varia dal 22% nelle forme con metastasi a distanza, al 51% nelle forme con metastasi linfonodali e all'80% nelle forme con stadio limitato. [5]
Al contrario, le forme scarsamente differenziate sono altamente aggressive, in stadio metastatico già al momento della diagnosi e con ridotta sopravvivenza, nonostante la maggiore chemiosensibilità. [1]

La chirurgia con intento curativo è l'approccio di scelta per i NET ben differenziati localizzati, mentre nelle forme metastatiche ha soltanto un ruolo limitato a procedure di *debulking* o di palliazione. Al contrario, la chemioterapia risulta efficace nei pazienti con NET scarsamente differenziati; nelle forme ben differenziate non resecabili e in progressione sono stati invece osservati risultati variabili (con risposte obiettive dal 10 al 70%) a seconda della sede, dell'istotipo, dello stadio e del grado di differenziazione. Nella maggior parte dei casi si tratta di risposte di breve durata e spesso associate a severe complicazioni. [6]

Una categoria di farmaci che trova una specifica applicazione nei NET sono i farmaci ad azione biologica, tra cui si annoverano gli immunomodulatori e gli analoghi della somatostatina (SSA). La bioterapia con interferone α ha mostrato buone risposte in termini di riduzione dell'ipersecrezione ormonale e di miglioramento della sintomatologia, ma è limitata dalla presenza di effetti collaterali non trascurabili. Gli SSA sono invece caratterizzati da una maggiore maneggevolezza e da riscontri clinici che ne hanno favorito un ampio uso terapeutico in quasi tutte le specie di NET. [7, 8]

Il razionale per il trattamento dei NET con questa classe di farmaci è la peculiare espressione da parte delle cellule neuroendocrine dei recettori della somatostatina, [9] di cui si conoscono 5 sottotipi recettoriali, che si traduce da un lato nella capacità di inibire la secrezione di molti peptidi, neurotrasmettitori e sostanze biologicamente attive e, d'altro lato, nella capacità di mostrare attività antiproliferativa. Ogni sottotipo recettoriale ha un *pattern* di espressione caratteristico e tessuto specifico (sstr 1 predomina in stomaco e digiuno, sstr 2 in cervello e rene, sstr 3 in cervello e pancreas, sstr 4 e sstr 5 nel cervello) con una espressione che prevale nelle forme ben differenziate. [8, 9] Queste osservazioni hanno suggerito l'uso della somatostatina, e soprattutto dei suoi analoghi (lanreotide e octreotide), nei pazienti affetti da NET.

Lanreotide e octreotide con alta affinità sstr 2 e sstr 5, mentre con relativa bassa affinità sstr 3. I sottotipi sstr 1, 2, 5 sembrano maggiormente implicati nel controllo della proliferazione cellulare, mentre sstr 3 sembra mediare i processi di apoptosi cellulare; sstr 2 e 5 sembrano essere maggiormente implicati nel mediare l'effetto antisecretivo di octreotide e lanreotide.

Nel corso degli ultimi anni gli SSA sono stati ampiamente utilizzati nel trattamento dei pazienti con NET, dapprima nelle formulazioni sottocutanee con dosi da 300 a 1500 μg/die e, più di recente, nelle formulazioni long-acting (lanreotide SR 30/60 mg e octreotide LAR 10/20/30 mg). La maggior parte degli studi ha evidenziato una notevole efficacia degli SSA sia sull'ipersecrezione ormonale e di mediatori biologici (30-70% di risposte obiettive), sia nel migliorare la sintomatologia correlata (miglioramento dei sintomi nel 30-80% dei casi). Il controllo dei sintomi e della risposta biochimica sembra essere dose-dipendente. [10]

L'attività antiproliferativa degli SSA è invece molto più modesta con sporadiche osservazioni di una significativa riduzione della massa tumorale. Tuttavia, una stabilizzazione della crescita tumorale è stata osservata dal 36 al 70% dei pazienti con una durata media da 5 a 18 mesi. In questo senso, il maggiore beneficio è stato osservato in pazienti con malattia avanzata ma a lenta progressione (progressione <50% in 3 mesi) che risultano con malattia stabile nel 76% dei casi (Tabella 1).

In ogni caso, il più importante obiettivo terapeutico che consegue al trattamento con SSA nei NET è il miglioramento dei sintomi e, in ultima analisi, della qualità della vita di pazienti con malattia non resecabile, a lenta evoluzione e associata a sindromi funzionali spesso altamente invalidanti. Se il miglioramento della qualità della vita dei pazienti con NET in progressione durante trattamento con SSA può essere estrapolato dalla maggior parte degli studi pubblicati, tale dato è stato ben quantificato in uno studio che ha mostrato effetti positivi di lanreotide *long-acting* su funzioni cognitive, tono dell'umore, astenia, qualità del sonno, diarrea e benessere globale. [11] Alcuni recenti studi sembrano suggerire un potenzia-

mento dell'azione anti-secretiva e anti-tumorale degli SSA quando usati in combinazione con altri farmaci ad azione biologica. Risultati in tale senso sono stati ottenuti in pazienti con carcinoma midollare della tiroide metastatico e sintomatico trattati con l'associazione SSA e interferone α-2b. [12] Infine, benché i NET scarsamente differenziati siano forme altamente aggressive e a rapido decorso, che beneficiano di associazioni chemioterapiche dove sia presente il cisplatino, l'uso combinato di SSA e dello stesso cisplatino potrebbe avere effetti sinergici nei NET, come evidenziato in alcuni studi in vitro sul microcitoma polmonare. [13]

Tabella 1: Effetti degli analoghi della somatostatina sulla crescita tumorale in pazienti con NET avanzato in progressione

	Schema di trattamento	*Numero di pazienti*	*Stabilizzazione della crescita tumorale*	*Durata della risposta (mediana)*
Saltz Cancer, 1993	Octreotide 750 μg/die	34	50%	5 mesi
Arnold Gut, 1996	Octreotide 600 μg/die	52	36%	18 mesi
Eriksson Ann Oncol, 1997	Lanreotide 1200 μg/die	19	70%	12 mesi
Aparicio Eur J Cancer, 1999	Lanreotide SR o Octreotide 300 μg/die 30 mg/14 die	35	57%	11 mesi

Bibliografia

1. Solcia E, Klöppel G, Sobin L. Histological typing of endocrine tumors. In: World Health Organisation, International Histological Classification of Tumors. Berlin: Springer, 2000.

2. Rindi B, Bordi C, Rappel S, Larosa S, Stolte M, Solcia E. Gastric carcinoids and neuroendocrine carcinomas: pathogenesis, pathology and behaviour. World J Surg 1996; 20:168-72.

3. Buchanan KD, Johnston CF, O'Hare MMT et al. Neuroendocrine tumors: an european view. Am J Med 1986; 81:14.

4. Onaitis MW, Kirshbom PM, Hayward TZ, Quayle FJ, Feldman JM, Seigler HF, Tyler DS. Gastrointestinal carcinoids: characterization by site of origin and hormone production. Ann Surg 2000; 232: 549-56.

5. Modlin IM, Sandor A. An analysis of 8305 cases of carcinoid tumors. Cancer 1997;15: 813-29.

6. Moertel CG, Johnson CM, McKusick MA, Martin JK Jr, Nagorney DM, Kvols LK, Rubin J, Kunselman S. The management of patients with advanced carcinoid tumors and islet cell carcinomas. Ann Intern Med 1994;15: 302-9.

7. Kvols LK, Moertel CG, O'Connell MJ, Schutt AJ, Rubin J, Hahn RG. Treatment of the malignant carcinoid syndrome. Evaluation of a long-acting somatostatin analogue. N Engl J Med 1986; 315: 663-66.

8. Lamberts SW, van der Lely AJ, de Herder WW, Hofland LJ. Octreotide. N Engl J Med 1996; 334: 246-54.

9. Reubi JC, Kvols LK, Waser B et al. Detection of somatostatin receptors in surgical and percutaneous needle biopsy samples of carcinoids and islet cell carcinomas. Cancer Res 1990; 50: 5969.

10. Eriksson B, Öberg K. Summing up 15 years of somatostatin analog therapy in neuroendocrine tumors: future outlook. Ann Oncol 1999; 10: 31.

11. Wymenga AN, Eriksson B, Salmela PI, Jacobsen MB, Van Cutsem EJ, Fiasse RH, Valimaki MJ, Renstrup J, de Vries EG, Oberg KE. Efficacy and safety of prolonged-release lanreotide in patients with gastrointestinal neuroendocrine tumors and hormone-related symptoms. J Clin Oncol 1999; 17: 1111.

12. Vitale G, Tagliaferri P, Caraglia M, Rampone E, Ciccarelli A, Bianco AR, Abbruzzese A, Lupoli G. Slow release lanreotide in combination with interferon-alpha 2b in the treatment of symptomatic advanced medullary thyroid carcinoma. J Clin Endocrinol Metab 2000; 85: 983-88.

13. Prevost G, Bourgeois Y, Mormont C, Lerrant Y, Veber N, Poupon MF, Thomas F. Characterization of somatostatin receptors and growth inhibition by the somatostatin analogue BIM23014 in small cell lung carcinoma xenograft (SCLC-6). Life Sci 1994; 55: 155-62.

3ª sessione

Carcinoma midollare della tiroide

Moderatori: Elio Roti - Guido Tamburrano

La clinica del carcinoma midollare della tiroide:
Federica Cioppi - Maria Luisa Brandi
Quando la chirurgia? Maria Rosa Pellizzo
Quale trattamento per la recidiva?
Anna Spada - Uberta Verga

Discussant: Guido Tamburrano

La clinica del carcinoma midollare della tiroide

Federica Cioppi, Maria Luisa Brandi

Università degli Studi di Firenze
Centro Regionale di Riferimento su Tumori Endocrini Ereditari

Abstract
Clinical aspect in medullary thyroid carcinoma

Medullary thyroid carcinoma (MTC) is a neuroendocrine tumor derived from parafollicular or C cells of the tyroid gland that produce calcitonin (CT). It accounts for 5-10% of all thyroid cancers. MTC occurs as both a sporadic and an inherited disease. Hereditary MTC represents 20-30% of cases. It is transmitted with an autosomal dominant pattern, either as a single entity, a familial MTC (FMTC), or it can arise as part of a MEN syndrome type 2A or 2B. The identification of hereditary MTC was possible by direct mutational analysis of the RET proto-oncogene. Prognosis and treatment effectiveness of MTC are largely related to the tumor stage, so that early diagnosis represent an important goal for the management of patients. At present, surgery is still the most effective treatment for this tumor. Radiotherapy and chemiotherapy play a marginal role in advanced MTC. The somatostatin analogs and type I interferon are able to control the neuroendocrine symptoms and provide clinical benefit by improving the life quality of these patients, but no effect on neoplastic mass regression has been reported. A new encouraging scenario in the systemic therapies of MTC is represented by the tyrosine kinase inhibitors (TKIs), a group of molecules able to block transduction pathways costitutively consecutively activated by RET proto-oncogene mutations. Recentely, it has been demonstred that TKIs selectively inhibit cell growth and RET tyrosine kinase activity of MTC cells in vitro, in a dose-related manner, suggesting a possible important role of these agents in the therapy of advanced MTCs.

Introduzione

Il carcinoma midollare della tiroide (CMT) è una neoplasia maligna delle cellule parafollicolari o cellule C, secernenti calcitonina (CT). Tali cellule derivano dalla cresta neurale, sono adiacenti alle cellule follicolari e costituiscono meno dell'1% della massa tiroidea normale. La loro distribuzione nel parenchima ghiandolare non è omogenea in quanto si ritrovano, prevalentemente, nella parte centrale e, in minor misura, nel terzo superiore di entrambi i lobi, sedi in cui più frequentemente si localizza il CMT.
Il CMT rappresenta circa il 5-10% delle neoplasie tiroidee e si può presentare in forma sporadica, nel 70-80% dei casi, o in forma familiare, nel restante 20-30% dei casi, nell'ambito della sindrome genetica MEN-2. La MEN-2 è un disordine complesso con trasmissione autosomica dominante, descritta in centinaia di famiglie nel mondo, di cui sono stati riportati in letteratura tre distinti sottotipi clinici: MEN-2A, MEN-2B, *Familial Medullary Thyroid Carcinoma* (FMTC). Sono state inoltre riportate altre due varianti molto rare: MEN-2A con lichen cutaneo amiloidotico e MEN-2A o FMTC associati a malattia di Hirschsprung (Tabella 1).
Il difetto genetico responsabile della MEN-2 è rappresentato da mutazioni germinali puntiformi con funzione attivante del proto-oncogene RET *(REarranged during Transfection)*, localizzato nella regione centromerica del cromosoma 10. RET codifica per una proteina con attività tirosin-chinasica (RTK) che esercita un controllo fisiologico sulla sopravvivenza e differenziazione cellulare. Quando le mutazioni de-regolano tale controllo, si verifica la trasformazione neoplastica della cellula. A differenza della MEN-1, nella MEN-2 è stata dimostrata l'esistenza di una forte correlazione genotipo/fenotipo. Le mutazioni di RET nella MEN-2A e nel

FMTC, principalmente localizzate a livello del dominio extra-cellulare del recettore, ne determinano una dimerizzazione ligando-indipendente e conseguentemente una attivazione costitutiva della proteina recettoriale stessa. Circa il 90% delle mutazioni MEN-2A alterano il residuo di cisteina al codone 634 sostituendolo con uno di arginina; altre zone calde mutazionali sono rappresentate dai residui cisteinici ai codoni 609, 611, 618, 620, 630. Anche se molte delle stesse mutazioni di RET si verificano sia nella MEN-2A sia in pazienti affetti da FMTC, le mutazioni FMTC sono distribuite anche tra diversi codoni cisteinici, ma non comprendono mai la sostituzione cisteina/arginina al codone 634. Le mutazioni MEN-2B avvengono in prossimità del *loop* di attivazione intracellulare del recettore, un dominio catalitico, determinando una fosforilazione proteica non selettiva ed alterando la specificità del substrato della chinasi. Una mutazione *missense* con sostituzione della metionina 918 con una treonina nel dominio chinasico di RET è la causa prevalente della MEN-2B. Le mutazioni del codone 918 sono state descritte a livello somatico tumorale fino al 70% dei CMT sporadici.
La forma sporadica di CMT compare generalmente in età più avanzata (45-50 anni) ed è modestamente più frequente nella donna (1:1.4). E' in genere unilaterale ed unifocale e, poichè la diagnosi è più tardiva, le metastasi linfonodali e/o a distanza sono più frequenti. La forma familiare invece insorge più precocemente, con un'età media tra 40 e 43 anni, e in età ancora più giovanile quando si riscontra nell'ambito di una MEN-2A e MEN-2B. In questi casi l'età di insorgenza è compresa tra 21 e 36 anni per la prima, e 12-23 anni per la seconda. Caratteristiche quasi costanti sono la plurifocalità e la bilateralità (in oltre il 92%) e la lesione premaligna è rappresentata dall'iperplasia nodulare bilaterale delle cellule C. Nonostante la forma familiare del CMT sia più aggressiva, ha un comportamento biologico migliore rispetto alla forma sporadica; questo è legato alla possibilità di una diagnosi precoce, spesso in fase preclinica, mediante l'analisi mutazionale del gene RET.
Il CMT ha una malignità intermedia tra quella del carcinoma follicolare e quella dell'anaplastico, con un caratteristico decorso lento ma progressivo e frequente invasione delle strutture del collo. Nel 50% dei pazienti al momento della diagnosi è possibile riscontrare la presenza di metastasi dei linfonodi laterocervicali e in circa il 10% metastasi a distanza (polmoni, fegato, ossa e cute).
L'evoluzione clinica del CMT è strettamente correlata con lo stadio della malattia al momento della diagnosi. Il tasso di sopravvivenza a 10 anni è del 95% per pazienti con tumore limitato alla tiroide (stadi I e II) e del 55% per pazienti con estensione linfonodale o a distanza (stadi III e IV).

Diagnosi

Dal punto di vista clinico il CMT si presenta come una formazione nodulare della tiroide, non dolente, spesso associata a linfoadenopatia cervicale. A volte, soprattutto negli stadi avanzati della malattia, il CMT è caratterizzato da una sintomatologia con diarrea, talora grave e difficilmente controllabile, che si accompagna a disordini elettrolitici, improvvisi arrossamenti del volto *(flushing)* e compromissione dello stato generale. La diagnosi viene fatta generalmente mediante dosaggio della CT circolante e confermata da agobiopsia ad ago sottile del nodulo. La calcitonina (CT) è il *marker* circolante e immunoistochimico più specifico per il CMT, da tempo largamente utilizzato a scopo diagnostico. E' aumentata in tutti i casi di CMT clinicamente palpabile; tuttavia, in lesioni di piccole dimensioni o in caso di iperplasia delle cellule C, i livelli basali possono essere normali, e solo i livelli di CT sotto stimolo con pentagastrina possono confermare la diagnosi. Il test di infusione usando pentagastrina e calcio in combinazione è stato proposto per potenziare lo stimolo sulla secrezione di CT. Negli ultimi anni, la disponibilità dello screening genetico ha progressivamente sostituito i test biochimici per la diagnosi delle forme ereditarie di CMT.

Terapia

L'approccio terapeutico fondamentale del CMT è di tipo chirurgico, che consiste nella tiroidectomia totale associata a dissezione dei linfonodi del compartimento centrale del collo; vanno inoltre esplorate ed eventualmente asportate le catene linfonodali laterocervicali. La scoperta del difetto genetico alla base delle forme familiari del CMT ha consentito di proporre una terapia profilattica in fase preclinica, basata unicamente sulla positività dei test genetici. Secondo le linee guida per la diagnosi e la terapia delle neoplasie endocrine multiple si consiglia di eseguire intervento di tiroidectomia totale prima dei 5 anni di età in pazienti affetti da MEN-2A e FMTC ed entro un anno nei pazienti affetti da MEN-2B, data la maggiore aggressività della neoplasia. Dopo la tiroidectomia, non essendo il CMT un tumore TSH-dipendente, la terapia con L-tiroxina deve essere sostitutiva e non soppressiva del TSH.
Le recidive si presentano in circa il 50% dei pazienti, spesso precedute da un innalzamento dei livelli sierici di CT, basali o dopo stimolo con pentagastrina, e/o del CEA. In questi casi il reintervento è raccomandato quando la malattia è ben localizzata e isolata.
Le tecniche a disposizione per evidenziare la presenza di metastasi a distanza sono rappresentate da metodiche radiologiche, tra cui ecografia del collo e dell'addome, TC o RMN del collo, mediastino torace, addome. Numerose sono anche le tecniche di medicina nucleare, basate sull'uso di peptidi radio-marcati; tra questi ricordiamo la MIBG-^{131}I o ^{125}I, l'acido dimercaptosuccinico (DMSA) ^{99}Tc, il pentreotide-^{111}Indio, (la PET), gli anticorpi monoclonali anti-CEA legati ad ^{111}Indio.
Il CMT è scarsamente radiosensibile rispetto agli altri istotipi di carcinomi tiroidei, e la radioterapia, in casi selezionati con metastasi mediastiniche, ossee, cerebrali, garantisce solo effetti palliativi, comportando inoltre importanti effetti collaterali (disfagia cronica, fibrosi cervicale, tracheite attinica, paraplegia).
La chemioterapia è essenzialmente utilizzata nei pazienti con patologia rapidamente progressiva, ma fino ad oggi i vari schemi terapeutici impiegati non sembrano aver dato risultati soddisfacenti. In letteratura l'agente più efficace sembra essere l'adriamicina che determina, utilizzata da sola o in associazione con altri agenti chemioterapici, una remissione parziale in circa il 37% dei pazienti. Il suo impiego è però limitato da un elevato grado di mielo- e cardio-tossicità. Risultati sovrapponibili sono stati ottenuti con un protocollo costituito dall'associazione di ciclofosfamide, vincristina e dacarbazina.
Un'interessante alternativa agli agenti chemioterapici è rappresentata dai farmaci biologici o modificatori della risposta biologica. Negli ultimi anni, nel CMT avanzato e sintomatico sono stati utilizzati gli analoghi della somatostatina (SS), octreotide e lanreotide, e l'interferone α (INFα). Entrambi questi agenti, usati da soli o in combinazione, si sono dimostrati efficaci nel ridurre in modo significativo i livelli circolanti di CT e di CEA, con un miglioramento della sintomatologia legata al CMT ed un buon grado di tollerabilità, anche se non si sono ottenute significative riduzioni del tumore primitivo nè delle metastasi.
Infine, sono in fase di studio terapie con agenti che interferiscono con le vie di trasduzione del segnale RET-dipendenti, costitutivamente attivate dalla mutazione del proto-oncogene RET nelle forme familiari di CMT. Recentemente è stata identificata una piccola molecola appartenente alla famiglia delle anilinoquinazoline (ZD6474) che ha una potente azione inibitrice della tirosin-chinasi di RET. La sua attività antitumorale è stata dimostrata sia *in vitro* su colture cellulari di carcinoma tiroideo, che *in vivo* su xenotrapianti in topi nudi. Un altro approccio promettente in grado di spegnere il segnale dipendente dall'attivazione di RET consiste nel ridurne l'espressione nelle cellule tumorali attraverso la sua degradazione proteolitica. E' stato da poco dimostrato che l'inibitore pirazolo-pirimidinico (PP1) inibisce la fosforilazione di RET aumentandone la degradazione intracellulare.

Tabella 1: Sindrome MEN-2 e sue varianti

Sindrome	*Caratteristiche cliniche*
MEN-2A (75%)	CMT Feocromocitoma Iperplasia delle paratiroidi
FMTC	CMT
MEN-2A con lichen cutaneo amiloidotico	MEN-2A con lesione cutanea pruriginosa localizzata nella parte superiore del dorso
MEN-2A o FMTC con malattia di Hirschsprung	MEN-2A o FMTC associati a magacolon congenito
MEN-2B	CMT Feocromocitoma Ganglioneuromatosi delle mucose Habitus caratteristico marfanoide

Letture consigliate

- Bachelot A, Lombardo F, Baudin E, Bidart JM, Schlumberger M. Inheritable forms of medullary thyroid carcinoma. Biochimie 2002; 84: 61-66.

- Brandi ML, Gagel RF, Angeli A, Bilezikian JP, Beck-Peccoz P, Bordi C et al. Guidelines for diagnosis and therapy of MEN type 1 and type 2. J Clin Endocrinol Metab 2001; 86 (12): 5658-71.

- Carlomagno F, Vitagliano D, Guida T, Ciardiello F, Tortora G, Vecchio G, Ryan AJ et al. ZD6474, an orally available inhibitor of KDR tyrosine kinase activity, efficently blocks oncogenic RET kinases. Cancer Res 2002; 62: 7284-90.

- Diez JJ, Iglesias P. Somatostatin analogs in the treatment of medullary thyroid carcinoma. J Endocrinol Invest 2002; 25: 773-78.

- Gagel RF, Cote GJ. The role of the RET proto-oncogene in multiple endocrine neoplasia type 2. In: Bilezikian JP, Raisz LG, Rodan GA (eds). Principles of Bone Biology, 2nd edition. Academic Press, New York, 2002;1067-78.

- Lips CJ, Hoppener JW, Thijssen JH. Medullary thyroid carcinoma: role of genetic testing and calcitonin measurement. Ann Clin Biochem 2001; 38: 168-79.

- Orlandi F, Caraci P, Mussa A, Saggiorato E, Pancani G, Angeli A. Treatment of medullary thyroid carcinoma: an update. Endocrinol Relat Cancer 2001; 8 (2): 135-47.

- Ponder BAJ. Multiple endocrine neoplasia type 2. In: Scriver CR, Beaudet AL, Sly WS, Valle D (eds). The metabolic and molecular bases of inherited disease, 8th edition. McGraw-Hill, New York, 2001; 931-42.

- Takami H. Medullary thyroid carcinoma and multiple endocrine neoplasia type 2. Endocr Pathol 2003; 14:123-31.

- Vitale G, Caraglia M, Ciccarelli A, Lupoli G, Abruzzese A, Tagliaferri P, Lupoli G. Current approaches and perspectives in the therapy of medullary thyroid carcinoma. (2001) Cancer 2001; 91 (9): 1797-808.

Quando la chirurgia?

Maria Rosa Pelizzo, Paolo Bernante, Paola Tamagnini, Antonio Toniato, Margherita Palazzi, Costantino Pagetta

Patologia Speciale Chirurgica e Propedeutica Clinica
Università di Padova

Abstract

What is the role of surgery in the treatment of medullary thyroid carcinoma?

Our experience with medullary thyroid carcinoma (MTC) is based on a series of 150 cases (9% of all thyroid tumours). It consists of 114 sporadic cases and 36 MEN-correlated MTCs. Stage, treatment and outcome are reported. At a mean follow-up of 68 months, the 10-year survival rate is 72%, but only 42% of cases were cured (normal postoperative calcitonin values). We conclude that: calcitonin is an excellent marker for diagnosis, familial screening and follow-up; patients who have an inherited mutation in the RET proto-oncogene should have thyroidectomy early in life to prevent formation and spread of this cancer. Primary treatment consists at least of total thyroidectomy and central neck nodal dissection; since nodal involvement is common (54%), functional lateral nodal dissection is required. Preoperative diagnosis and staging, either for MTC spread and for MEN presentation, are necessary to optimize treatment and outcome, minimizing the risk of persistent/recurrent disease; in this case options are surgical reoperation or conservative observation, considering that MTCs have an indolent course.

Introduzione

Il carcinoma midollare della tiroide (CMT) rappresenta una rara neoplasia tiroidea (5-10%) che origina dalle cellule parafollicolari calcitonina-secernenti a derivazione dalla cresta neurale. [1,2] L'appartenenza al gruppo dei tumori neuroendocrini lo rende oggetto di attenzione sotto vari aspetti: speculativi, clinici e terapeutici.
Il trattamento chirurgico è uno dei problemi aperti. [3] *Quando la chirurgia?* è quindi un quesito puntuale per il trattamento di una neoplasia che dispone di un eccellente marcatore per la diagnosi, il follow-up e lo screening familiare. Nel 20% circa dei casi, infatti, il CMT è geneticamente determinato, a trasmissione autosomica dominate e può costituire la componente di una sindrome poliendocrina di tipo 2A o 2B o presentare incidenza familiare (FMTC). [4,5]
Caratteristicamente linfofilo, metastatizza precocemente ai linfonodi cervicali e mediastinici ma anche a fegato ed ossa vanificando ogni sforzo di radicalità chirurgica. [6,7]

La nostra casistica

Dal 1967 al 2004 sono stati da noi sottoposti ad intervento chirurgico per CMT primitivo 150 pazienti, 57 maschi e 93 femmine, di età media 47 anni (range: 10-79 anni). Nel 76% dei casi il CMT era sporadico, 28 pazienti appartenevano a nuclei familiari con sindrome MEN-2A (18.6%), 6 erano MEN-2B (4%) e 2 FMTC (1.3%). Il nodo tiroideo è stata la modalità di presentazione più frequente (53.3%), spesso associato a citologia di "neoformazione follicolare" mentre, nel 15.3% dei casi (23 pazienti), è stata rivelatrice una linfoadenopatia laterocervicale. Il 2.6 % dei casi di CMT si è presentato con sindrome mediastinica, il 2.6% con disfonia, e l'1.3% con neurinomi mucosi linguali; un dosaggio occasionale del CEA per fol-

low-up di altre neoplasie, unitamente al dato PET di localizzazione tiroidea, ha portato alla diagnosi nel 2.6% dei casi. Il valore della calcitonina preoperatoria risultava elevato nel siero di tutti i pazienti. Lo screening dei familiari, dapprima con il dosaggio di calcitonina basale e stimolata e, più recentemente, con la ricerca della mutazione del proto-oncogene RET (ad eccezione di una famiglia in cui la mutazione non è ancora stata identificata), ha permesso il reclutamento di altri 15 pazienti, ma solo 3 in fase pre-clinica. La sopravvivenza calcolata globale a 10 anni dopo follow-up medio di 68 mesi (range: 320-12) è del 72% (Tabella 1).

Tabella 1 : Stadio, trattamento iniziale e sopravvivenza di 150 carcinomi midollari della tiroide operati

	Totale N° pazienti (%)	*Forme sporadiche N° pazienti*	*Forme familiari (MEN2 + MEN2B + FMTC) N° pazienti*
TNM stadio I	21 (14%)	11	10
Stadio II	62 (41.3%)	50	12
Stadio III	52 (34.6%)	43	9
Stadio IV	15 (10%)	10	5
Tiroidectomia totale	136 (90.6%)	101	35
Tiroidectomia parziale*	14 (9.4%)	13	1
Linfadenectomia comparto centrale del collo	38 (25.3%)	28	10
Linfadenectomia comparto centrale + laterocervicale	80 (53.3%)	57	23
Normalizzazione della calcitonina postoperatoria	62 (42%)	48	14
Sopravvivenza calcolata a 10 anni	72%	68%	82%

* *10 casi sottoposti a totalizzazione tiroidea; 4 casi non rioperati per calcitonina negativa*

La chirurgia rappresenta l'unico trattamento efficace per il CMT e nella radicalità dell'approccio iniziale risiede la maggior opportunità di successo terapeutico. Fattori favorenti sono quindi:

- ***L'accurata diagnosi preoperatoria:*** tale diagnosi è agevole quando sia nota la familiarità, (FMTC o MEN correlato) e, più recentemente, è facilitata dallo screening genetico, oltre che dal dosaggio di calcitonina basale o stimolata con pentagastrina. Valori basali elevati di calcitonina si possono riscontrare casualmente in pazienti con patologia tiroidea e il dosaggio deve costituire la regola nei candidati all'intervento chirurgico, soprattutto in presenza di una citologia dubbia su nodo tiroideo o su adenopatia cervicale o mediastinica. Anche un occasionale valore di CEA per follow-up di altre patologie deve integrarsi con il dosaggio di calcitonina. Affidabili marcatori clinici sono la facies, l'habitus marfanoide e i neuromi mucosi per quel che concerne i pazienti affetti da MEN-2B (Figura 1 e 2).

Figura 1: Neurinomi mucosi linguali

Fiura. 2: Habitus marfanoide

- ***La precocità della diagnosi:*** per la forma sporadica la diagnosi rimane clinica, senza alcuna possibilità di anticiparla all'infuori dell'accorgimento di dosare sistematicamente la calcitonina nei pazienti tireopatici. Nella forma ereditaria invece, ad eccezione di rari casi in cui la mutazione non è stata trovata, si riesce oggi ad eseguire una chirurgia addirittura profilattica che prevenga la formazione del carcinoma e la sua diffusione.

Stadiazione per CMT e per MEN 2

La stadiazione è finalizzata alla ricerca di metastasi e al riconoscimento di concomitanti elementi di una sindrome poliendocrina. Di particolare importanza è la diagnosi preoperatoria di feocromocitoma. Pertanto è indicata l'esecuzione di:

- ecotomografia del collo per la plurifocalità del tumore, le metastasi linfonodali (meno affidabile per il compartimento linfonodale centrale) e per lo studio delle paratiroidi;
- TC o RM *total body*, integrate nella fase avanzata o persistente con PET, Octreoscan, scintigrafia MIBI, scintigrafia ossea e laparoscopia;
- dosaggi di catecolamine e metanefrine urinarie o plasmatiche eventualmente integrate a scintigrafia surrenalica MIBG;
- dosaggio della calcemia.

Il trattamento adeguato

Quando la chirurgia?

Il problema del *timing* chirurgico si pone attualmente per i pazienti con diagnosi genetica di mutazione del proto-oncogene RET che non presentano alterazioni della calcitonina basale o dopo stimolo e che quindi sono candidati al trattamento chirurgico profilattico. Lo studio del rapporto genotipo / fenotipo ha consentito di identificare delle classi di rischio e di conseguenza i periodi limite per tale chirurgia: [8-10]

- ***Classe a basso rischio:*** mutazione dei codoni 609,768,790,791,804 E 891 per i quali si consiglia la chirurgia entro i 10 anni di età.
- ***Classe a rischio intermedio:*** mutazione dei codoni 611,618,620 e 634 per i quali si consiglia la chirurgia entro i 5 anni di età. Molti Autori suggeriscono per i pazienti con

mutazione al codone 634 la chirurgia già entro il primo anno di vita per la particolare aggressività del tumore. [10]

- ***Classe ad elevato rischio:*** mutazione dei codoni 883 e 918 per i quali si consiglia la chirurgia entro il primo anno di vita.

La sincrona presenza di un feocromocitoma impone il suo trattamento prioritario, previa opportuna preparazione farmacologia. Oggi è possibile programmare in un'unica seduta la tiroidectomia, eventualmente la paratiroidectomia, e la surrenectomia.

Quanto estesa la chirurgia?

L'estensione è correlata allo stadio della malattia. L'intervento di minima, condiviso ormai dalla maggior parte degli Autori, [11,12] è la tiroidectomia totale per la possibile plurifocalità del tumore con dissezione linfonodale del comparto centrale del collo per non reintervenire in loggia. La dissezione linfonodale, generalmente con tecnica modificata, estesa in laterocervicale mono o bilaterale dovrà essere eseguita anche in caso di solo sospetto coinvolgimento. La tiroidectomia non totale non è adeguata anche se nel CMT sporadico occasionalmente la calcitonina può normalizzarsi e in tali casi non è richiesto il reintervento. Interventi più demolitivi, come lo svuotamento radicale del collo o del mediastino, possono essere eseguiti soprattutto per il controllo della malattia ma senza presunzione di radicalizzazione e di normalizzazione dei *marker*.

Più del 50% dei pazienti con CMT operato presenta persistenza di malattia. Si calcola che tumori piccoli (inferiori al centimetro di diametro) presentino alla diagnosi metastasi linfonodali nel 22 - 30% dei casi. [13] I reinterventi, dopo chirurgia inadeguata ma anche dopo interventi estesi, sono condivisi purché preceduti da una ristadiazione severa, [14] ma senza accanimento chirurgico, perché va ribadito che l'insuccesso non è sempre legato all'inadeguatezza della chirurgia al collo, bensì a micrometastasi ematogene non evidenziabili con le consuete metodiche radio - scintigrafiche.

Bibliografia

1. Hazard JB, Hawk WA, Crile G. Medullary (solid) carcinoma of the thyroid; a clinicopathologic entity. J Clin Endocrinol Metab 1959;19(1):152-61.

2. Moley JF. Medullary thyroid carcinoma. In: Clark OH, Duh QY (eds). Textbook of Endocrine Surgery, W.B. Saunders, Philadelphia, 1997; 108-18.

3. Pelizzo MR, Bernante P, Piotto A, Toniato A, Girelli ME, Busnardo B, Rupolo M, Fassina A, Pennelli N. The extent of surgery for thyroid medullary cancer. Tumori 1994; 80 (6): 427-32.

4. Wells SA Jr, Franz C. Medullary carcinoma of the thyroid gland. World J Surg 2000; 24 (8): 952-56.

5. Mulligan LM, Kwok JB, Healey CS, Elsdon MJ, Eng C, Gardner E, Love DR, Mole SE, Moore JK, Papi L. Germ-line mutations of the RET proto-oncogene in multiple endocrine neoplasia type 2A. Nature 1993; 363(6428): 458-60.

6. Girelli ME, Nacamulli D, Pelizzo MR, De Vido D, Mian C, Piccolo M, Busnardo B. Medullary thyroid carcinoma: clinical features and long-term follow-up of seventy-eight patients treated between 1969 and 1986. Thyroid 1998; 8 (6): 517-23.

7. Pelizzo MR, Bernante P, Tamagnini P, Pagetta C, Piotto A, Toniato A. Nostra esperienza nei tumori tiroidei a cellule C parafollicolari. In: I tumori neuroendocrini (Incontro monotematico nazionale, Bari, aprile 2000), Mediprint Editore, Roma; 49-57.

8. Wells SA Jr, Chi DD, Toshima K, Dehner LP, Coffin CM, Dowton SB, Ivanovich JL, DeBenedetti MK, Dilley WG, Moley JF et al. Predictive DNA testing and prophylactic thyroidectomy in patients at risk for multiple endocrine neoplasia type 2A. Ann Surg 1994; 220 (3): 237-47 (discussion: 247-50).

9. Hassett S, Costigan C, McDermott M, Fitzgerald RJ. Prophylactic thyroidectomy in the treatment of thyroid medullary carcinoma. Age for surgery? Eur J Pediatr Surg 2000; 10 (5): 334-36.

10. Niccoli-Sire P, Murat A, Rohmer V, Gibelin H, Chabrier G, Conte-Devolx B, Visset J, Ronceray J, Jaeck D, Henry JF, Proye C, Carnaille B, Kraimps JL (Groupe D'etude Des Tumeurs Endocrines). When should thyroidectomy be performed in familial medullary thyroid carcinoma gene carriers with non-cysteine RET mutations? Surgery 2003;134 (6): 1029-36 (discussion: 1036-37).

11. Cohen MS, Moley JF. Surgical treatment of medullary thyroid carcinoma. J Intern Med 2003;253 (6): 616-26.

12. van Heerden JA, Grant CS, Gharib H, Hay ID, Ilstrup DM. Long-term course of patients with persistent hypercalcitoninemia after apparent curative primary surgery for medullary thyroid carcinoma. Ann Surg 1990;212 (4): 395-400.

13. Beressi N, Campos JM, Beressi JP, Franc B, Niccoli-Sire P, Conte-Devolx B, Murat A, Caron P, Baldet L, Kraimps JL, Cohen R, Bigorgne JC, Chabre O, Lecomte P, Modigliani E. Sporadic medullary microcarcinoma of the thyroid: a retrospective analysis of eighty cases. Thyroid 1998; 8(11): 1039-44.

14. Tung WS, Vesely TM, Moley JF. Laparoscopic detection of hepatic metastases in patients with residual or recurrent medullary thyroid cancer. Surgery 1995; 118 (6): 1024-29 (discussion: 1029-30).

Quale trattamento per la recidiva?

Anna Spada, Uberta Verga

Istituto di Scienze Endocrine, Ospedale Policlinico IRCCS
Università degli Studi di Milano

Abstract
What is the treatment for the MTC relapsed?

Medullary thyroid carcinoma (MTC) is a rare thyroid tumor with a good survival, but with a high incidence of recurrences. The survival rate is significantly higher in patients diagnosed and treated at an early stage of the disease and submitted to an adequate initial operation. A total thyroidectomy must be performed with a central and bilateral neck dissection. About 70-90% of patients operated for MTC show an increase in calcitonin levels, during the follow-up. In the present study we summarize the imaging techniques to localise MTC recurrences. Most of them showed a poor sensitivity; more recent radiotracers have shown promising results and can also be used for therapy. Poor results tend to consider ineffective chemotherapy and radiotherapy. Different approaches to medical care and new insights on the use of gene therapy and tyrosin kinase inhibitors will be introduced.

Il carcinoma midollare della tiroide (CMT) ha una lenta evoluzione e progressione di crescita, ma è gravato da una alta incidenza di recidive di malattia. Si stima che il 50-70% dei pazienti al momento del primo intervento abbia già la presenza di micrometastasi a carico dei linfonodi locoregionali. Il primo intervento chirurgico eseguito tempestivamente ed in maniera radicale è la strategia più efficace nella cura della malattia.
Negli ultimi anni la possibilità diagnostica mediante l'analisi genetica delle mutazioni del proto-oncogene RET e l'istituzione della tiroidectomia profilattica nei bambini portatori di mutazione hanno molto migliorato le possibilità di cura dei pazienti affetti da CMT. Tuttavia l'elevata incidenza di recidive sia nei pazienti affetti da CMT familiare che da CMT sporadico costituisce un impegnativo quesito per l'endocrinologo.
Numerosi studi e ricerche si sono concentrati sulla identificazione di nuovi traccianti scintigrafici per la localizzazione delle metastasi e sull'utilizzo di sostanze marcate per la terapia radiometabolica delle metastasi, senza fino ad ora aver ottenuto sicuri risultati.

Marker tumorali di CMT sono la calcitonina (CT) ed il CEA, usati sia per la diagnosi preoperatoria che per il follow-up. Livelli ridotti di CT post-intervento sono indice prognostico favorevole. Inoltre nei casi di remissione di malattia il test di stimolo della CT con pentagastrina dà risultati compresi nei limiti bassi di norma. Di regola, nel 70-90% dei pazienti operati per CMT (già istologicamente evidente e non nella fase pre-tumorale di iperplasia delle cellule C), si osserva un costante aumento della CT dopo il primo intervento chirurgico. Il CEA si comporta in maniera differente dalla CT: nel periodo post-intervento si osserva una più lenta riduzione plasmatica rispetto alla CT, mentre il suo incremento durante il follow-up è segno di rapida progressione di malattia.
Sedi preferenziali di metastasi sono i linfonodi del collo, spesso sede di micrometastasi. In caso di progressione della malattia saranno coinvolti il mediastino, i polmoni, il fegato e le ossa.

Tecniche di immagine

Per lo studio del collo l'ecografia con ago aspirato delle lesioni sospette è la tecnica più affidabile per la visualizzazione delle metastasi; l'uso di TC e RM, che presentano una sensibilità e specificità del 50% e 20%, e del 82% e 67% rispettivamente, rappresenta un buon complemento diagnostico. Lo studio scintigrafico del paziente affetto da CMT è controverso in quanto non vi è un marcatore radiometabolico sensibile e specifico. Alla scintigrafia tiroidea di routine la captazione è assente (nodulo freddo), in rari casi è stata descritta una captazione elevata, simile a quella di un nodulo autonomo, ad ulteriore conferma della necessità di eseguire sempre un prelievo per CT in presenza di noduli tiroidei. Sono state utilizzate altre tecniche con traccianti scintigrafici, quali: ^{99}Tc (V) DMSA acido dimercaptosuccinico, ^{123}I - ^{131}I MIBG, ^{99}Tc SestaMIBI, ^{111}In-pentetreotide,^{18}F-FDG-PET con una sensibilità variabile dal 25 al 82% e con una specificità variabile fra il 78 e il 92%.
In particolare, ^{18}F-FDG-PET (68%) ha mostrato una più elevata captazione delle metastasi del collo e del mediastino, ma una scarsa capacità di localizzare le metastasi a livello dei polmoni e del fegato. Studi recenti hanno focalizzato l'attenzione su metodiche più specifiche, quali ^{18}F-DOPA-PET e *Colecistokinina-B/Gastrina receptor binding peptide* (CCK-B/minigastrin).
Questa nuova classe di ligandi recettoriali ad uso diagnostico e terapeutico è il frutto di ricerche sulla espressione di recettori ad alta affinità e selettività per il CMT, quali i recettori per CCK-B/minigastrin. In considerazione degli incoraggianti risultati diagnostici (sensibilità del 91%) è stato studiato anche un possibile ruolo terapeutico di questi ligandi marcati il cui utilizzo, benché incoraggiante, è tuttora gravato da severa nefrotossicità.
Lo studio con il ^{18}F-DOPA-PET utilizza invece il ($^{6-18}$F)-fluorodopamina, che agisce come substrato per il trasporto della noradrenalina ed è specifico per i tumori cromaffini che esprimono i recettori per il trasporto intracellulare della noradrenalina all'interno delle vescicole. Questi recettori sono presenti anche in alcuni CMT. Al momento, soltanto pochi casi sono stati studiati con risultati molto interessanti.
La terapia radioimmunologica con anticorpi monoclonali anti-CEA, da sola o in combinazione con chemioterapici radiosensibilizzanti, ha mostrato una limitata efficacia terapeutica unita ad una severa tossicità.
Per lo studio delle lesioni ossee la scintigrafia con ^{99}Tc-difosfonati mantiene un suo ruolo fondamentale nel follow-up per lo studio delle metastasi osteolitiche anche se, data la scarsa specificità, necessita conferma con le tradizionali metodiche radiologiche.
L'uso del cateterismo venoso selettivo è sostenuto da molti Autori per dirimere la localizzazione delle metastasi nei casi sospetti. In questi soggetti un gradiente di CT può individuare la sede mediastinica, polmonare o epatica anche se, in presenza di livelli molto elevati di CT, il gradiente risulterà poco significativo per la presenza di un importante *rumore di fondo* che è indice di una diffusione di malattia sistemica.

Terapia chirurgica

La indicazione alla chirurgia delle metastasi mostra atteggiamenti molto differenti. Una recente proposta, che sarà motivo di discussione, indica come non meritevoli di indagine livelli di CT <50 o >1000 pg/ml. Tali limiti di valutazione sono suggeriti in base ad evidenze cliniche precedenti in cui livelli di CT <50 pg/ml non sono sufficienti per avere una localizzazione metastatica visibile con le tecniche in uso, mentre livelli superiori a 1000 pg/ml sono solitamente indicativi di metastasi a distanza. Per tutti gli stadi intermedi, tranne nel caso di una insufficiente esplorazione chirurgica al primo intervento, si devono mettere in atto le procedure diagnostiche per la localizzazione delle metastasi e non viene consigliata l'esplorazione del collo e dei linfonodi alla cieca, ma soltanto dopo precisa localizzazione. Inoltre un secondo intervento chirurgico con esplora-

zione del mediastino viene consigliato solo in assenza di metastasi a distanza e dopo una laparoscopia esplorativa con prelievo bioptico per l'esclusione di metastasi epatiche.
Alcune esperienze sono state indirizzate all'uso della termoablazione con radiofrequenza per il trattamento delle metastasi epatiche e polmonari. Tale metodica prevede un utilizzo nei tumori a localizzazione primaria in queste sedi, ma la lenta crescita delle metastasi da MTC fa intravedere la possibilità di usare questa tecnica dotata di scarsa invasività e mirata a rallentare la crescita di secondarismi in organi elettivi come il polmone ed il fegato.

Terapia medica

Poiché il carcinoma midollare della tiroide ha scarsa o nulla risposta alla chemioterapia ed alla radioterapia, la ricerca di nuove prospettive di cura medica è in continuo aggiornamento. Attualmente alcuni Centri propongono un ciclo di radioterapia convenzionale in pazienti selezionati, in cui si osservi un tumore particolarmente aggressivo al momento dell'intervento e la cui totale asportazione sia ritenuta svantaggiosa per la compromissione di strutture vicine. Il razionale di questo trattamento si basa sull'osservazione che CMT non risponde in termini di remissione di malattia, ma potrebbe rispondere con un arresto della crescita tumorale, che in talune circostanze può risultare favorevole.
L'uso degli analoghi della somatostatina non ha dato i risultati sperati. Alcuni studi hanno dimostrato che i pazienti sottoposti a tale terapia non mostravano miglioramenti né sul controllo della secrezione dei *marker* tumorali, né sulle dimensioni delle metastasi. Il suo uso è tuttora accettato per il controllo della diarrea, che è frequente nei pazienti con CT molto elevata e in presenza di metastasi a distanza.

Inibitori delle tirosin-kinasi (TK)

Il proto-oncogene RET codifica per un recettore di membrana tirosin-kinasi (TK). Le mutazioni attivanti del recettore tirosin kinasi di RET sono responsabili dello sviluppo del carcinoma midollare tiroideo. E' stato ipotizzato che STI571 (Glivec), farmaco inibitore delle TK con attività anti-oncogenica, possa avere un ruolo terapeutico nella cura dei pazienti con tumori solidi e con l'espressione di fattori di crescita quali c-KIT, PDGF, EGF e di conseguenza nei pazienti affetti da CMT. Risultati *in vitro* su una linea cellulare di cellule CMT umane sono stati inizialmente molto favorevoli. Un più recente studio *in vitro*, in cui si è utilizzata una concentrazione di farmaco con indice di tollerabilità IC50 per l'uomo, non ha avuto effetto sulla proliferazione cellulare. Aumenti delle concentrazioni del farmaco hanno provocato necrosi cellulare, ma tali dosi non sono utilizzabili per uso umano. Resta ancora aperto il campo di utilizzo di questa nuova classe di farmaci, che potrebbero avere risultati molto favorevoli nei pazienti con CMT. Numerosi sono gli studi in corso in USA ed in Europa con l'obiettivo di procedere su una linea di ricerca che abbracci un più ampio numero di farmaci TK inibitori, che ne limiti gli effetti collaterali, e che preveda un uso combinato fra questi o associato a chemioterapia, come già proposto nella terapia di altri tumori solidi.

GENE therapy

Recenti studi sono stati effettuati *in vitro* su linee cellulari esposte a due diversi vettori di adenovirus ricombinanti. Tale terapia GDEPT *(Gene Directed Enzyme Prodrug Therapy)* usa sequenze regolatrici di trascrizione del gene CT/CGRP, potenzialmente attivo sulle cellule CMT. Per potenziare tale attività, aumentare la selettività ed ottenere una efficacia diretta sulle cellule tumorali, è stato introdotto nel costrutto il gene PNP ed aggiunto in incubazione il profarmaco fludarabina. Queste sostanze hanno un potente effetto tossico e agiscono

in maniera complementare aumentando la trascrizione genica selettiva per il tumore e agendo come *target* del vettore sui recettori della superficie cellulare. L'espressione di PNP *in vitro* e del transgene CT/PNP sono risultati efficaci per eradicare completamente le cellule TT *in vitro*, in presenza del profarmaco fludarabina. L'attivazione enzimatica mediante l'uso della fludarabina aumenta la selettività tossica nelle cellule bersaglio. Il futuro della terapia genica *in vivo* è senza dubbio molto promettente e speriamo non troppo lontano.

Letture consigliate

- Behr TM, Behe MP. Cholecystokinin-B/Gastrin receptor-targeting peptides for staging and therapy of medullary thyroid cancer and other Cholecystokinin-B receptor expressing malignancies. Seminars in Nuclear Medicine 2002; 2: 97-109.

- Dielh M, Risse HJ, Brandt-Maintz K et al. Fluorine-18 fluorodeoxiglucose positron emission tomography in medullary thyroid cancer: results of a multicentre study. Eur J Nucl Med 2001; 28:1671-76.

- Gourgiotis L, Sarlis NJ, Reynolds JC et al. Localization of medullary thyroid carcinoma metastasis in a multiple endocrine neoplasia type 2A patient by 6-18-F Fluorodopamine positron emission tomography. J Clin Endocrinol Metab 2003; 88:637-41.

- Messina M, Yu DMT, Both GW et al. Calcitonin specific transcription and splicing targets gene-directed enzyme prodrug therapy to medullary thyroid carcinoma cells. J Clin Endocrinol Metab 2003; 88: 1310-18.

- Proye C. Medullary thyroid carcinoma persistant hypercalcitoninemia after surgery reoperations-results. Annales de Chirurgie 2003; 128: 289-92.

- Skinner MA, Safford SD, Freemerman AJ. RET tyrosin-kinase and medullary thyroid carcinoma are unaffected by clinical doses of STI571. Anticancer Res 2003; 23: 3601-6.

4ª sessione

Timing terapeutico nella malattia epatica avanzata

Moderatori: Palmiro Alquati - Rodolfo Passalacqua

Quando la chirurgia? Vincenzo Mazzaferro
Quando il trattamento medico? Vito Corleto

Discussant: Luigi Dogliotti

Tumori neuroendocrini metastatici al fegato: quando la chirurgia?

Vincenzo Mazzaferro, Alessandro Russo, Cristina Badalotti, Hernan Giordano, Dario Sarli, Jorgelina Coppa

Dipartimento di Chirurgia Epatica e dei Trapianti
Istituto Nazionale per lo Studio e la Cura dei Tumori
Milano

Abstract

Surgical approach to hepatic metastases from neuroendocrine tumors

A large amount of data support the effectiveness of surgical approach to liver metastases from neuroendocrine tumors (NET) and, when feasible, either resection or transplantation seem to improve both survival and quality of life of the treated patients.
There are no prospective trials comparing different surgical approaches and most of the results of surgical series suffer a bias due to patient selection. Due to the nature of the disease, resection of hepatic NET metastases should be considered a palliative operation, since tumor deposit are left behind in over 80% of cases. Nevertheless, in patients studied with mini-invasive and ultrasound-guided staging, about 30% survival is observed ten years after the operation.
Transplantation appears to extend the conventional limits for tumor removal from the liver and allows long-term tumor-free survival in about 70% of patients. However, transplantation should be proposed as an effective therapeutic alternative with curative purpose, since palliation should be pursued with other therapeutic options. The Milan selection criteria allows precise selection criteria for transplant candidacy that shall be used as comparative and stratification tool for future prospective studies.

Introduzione

I tumori neuroendocrini (NET) del tratto digerente si presentano frequentemente alla prima diagnosi clinica già in fase metastatica in una percentuale di casi che varia dal 40 all'80%.
Globalmente il fegato è la sede elettiva di metastasi da NET (46-93% dei casi), seguito dallo scheletro (12-20%) e dal polmone (8-10%).
Per la parte del tratto digerente che va dal digiuno al cieco, di derivazione embrionale dall'intestino medio *(midgut)*, il drenaggio venoso del tumore primitivo è di pertinenza del circolo portale ed è la ragione della diffusione elettiva delle metastasi al fegato. Per i NET gastroenterici primitivi a drenaggio portale (duodeno - pancreas - digiuno - ileo - colon destro - traverso - discendente sino al retto superiore) il fegato può cioè essere considerato il *primo livello* di diffusione metastatica per via ematogena. Nel caso di primitività a drenaggio sistemico o misto (tratto digerente superiore ed inferiore) il fegato è invece la parte più rilevante di una diffusione che molto spesso coinvolge un numero molto più numeroso di sedi.
Di fatto le metastasi epatiche rappresentano la principale causa di morte nei pazienti affetti da NET e l'80% dei pazienti che muore a causa di questa neoplasia ha nel fegato l'unica sede di diffusione metastatica del tumore.
La storia naturale dei pazienti affetti da metastasi epatiche da NET è in genere lunga e nella gran parte dei casi naturalmente meno aggressiva di quanto osservabile comunemente per le metastasi da carcinoma colo-rettale. La sopravvivenza mediana dei pazienti con metasta-

si epatiche da NET è infatti di 38 mesi, del 20-40% a 5 anni.
E' noto che non più del 10-25% dei casi di metastasi epatiche da NET con primitività digestiva può essere sottoposto a chirurgia epatica resettiva, e che di fatto la resezione chirurgica delle metastasi multiple è da considerarsi un intervento palliativo poiché la permanenza di neoplasia residua dopo resezione è la regola. Tale chirurgia di *riduzione volumetrica* della massa neoplastica *(debulking)* deve sempre essere valutata con attenzione e soppesata per il rischio di complicanze post-operatorie e per il risultato conclusivo che non sempre è quello atteso; una chirurgia di *debulking* può comunque essere proposta soprattutto per pazienti con grave sindrome paraneoplastica in cui l'asportazione di gran parte del tessuto neoplastico può migliorare significativamente il controllo dei sintomi.
Comunque, anche la chirurgia citoriduttiva più *aggressiva*, in grado di rimuovere oltre il 90% della massa neoplastica, pur migliorando l'intensità dei sintomi e quindi la qualità di vita dei pazienti, non è in grado di fornire significativi vantaggi in termini di sopravvivenza.
La bonifica delle sedi non-epatiche di diffusione dei NET a primitività digestiva è diventata negli ultimi anni condizione necessaria (anche se non sufficiente) per ipotizzare un trapianto di fegato come procedura *di completamento* ai trattamenti medico-chirurgici applicati sino a quel momento.
Il dato generale che emerge dalla letteratura è che l'intervento chirurgico, quando possibile, deve essere perseguito, sia per limitare la gravità dei sintomi e quindi per migliorare la qualità di vita del paziente, che per ottenere un possibile miglioramento della prognosi attraverso un allungamento della sopravvivenza.
Il peso delle procedure proposte e la tipologia generale dei pazienti con malattia tumorale metastatica consigliano in ogni caso che la scelta dell'intervento chirurgico sia comunque parte di una strategia collegiale elaborata nell'ambito di gruppi multi-specialistici con elevato grado di esperienza.
A causa della rarità della patologia, non esistono studi comparativi sull'impatto prognostico di resezioni o trapianto per stadi simili di metastasi epatiche da NET.
Si possono però ricordare alcuni dati:

- rispetto a quelli del trapianto, i risultati delle resezioni chirurgiche sono validati da più lunghi periodi di osservazione post-intervento;
- mediamente, lo stadio clinico dei pazienti sottoposti a resezione epatica con intenti di radicalità è meno avanzato di quanto succeda per un candidato a trapianto di fegato;
- nell'intera letteratura internazionale degli ultimi 25 anni la media di pazienti analizzata in ogni studio oscilla tra i 5 e i 20 pazienti/studio. I casi descritti nella letteratura chirurgica come sottoposti a resezione (curativa o palliativa) per metastasi da NET ammontano in totale a poche centinaia, e sono di poco superiori a 100 i casi di trapianto riportati in letteratura sino al 2002. L'esperienza terapeutica degli interventi di resezione e trapianto è dunque molto dispersa, con pochi Centri di riferimento in grado di esprimere casistiche consistenti. L'esperienza trapiantologica in questo settore è comunque in crescita e rappresenta pur sempre il 7% del totale dei trapianti di fegato eseguiti con indicazione oncologica in Europa;
- dalla revisione della letteratura, emerge il dato che l'età media dei pazienti sottoposti a resezione (5ª-6ª decade) è in genere più avanzata di quella dei pazienti sottoposti a trapianto (2ª-4ª decade).

Resezioni Epatiche

Le sopravvivenze dei pazienti sottoposti a resezione epatica sono lusinghiere e superiori al 70% a 5 anni (range: 46-100%), con una mediana di sopravvivenza che appare ben superiore a quella dei casi non operabili.
A conferma del dato generale di buona prognosi a distanza del paziente sottoposto a resezione epatica per metastasi da NET, contribuisce la ormai assodata bassa mortalità perioperatoria e il fatto che in almeno il 45% delle resezioni l'intervento è giudicato palliativo *ab initio*, cioè con residui macroscopici di malattia.
Ben diverso appare il risultato in termini di sopravvivenza libera da tumore, che a 5 anni dall'intervento resettivo sul fegato, anche nella nostra esperienza, non è maggiore del 35% (range: 22-44 %).
Il complesso di tali dati conferma che la resezione chirurgica di metastasi multiple da NET è da considerarsi un intervento oncologicamente palliativo, vista la scontata persistenza di focolai residui di neoplasia microscopica.
Il bagaglio tecnico a disposizione per gli interventi di chirurgia epatica si è comunque di molto arricchito negli ultimi anni grazie alle tecniche mini-invasive di esplorazione addominale sia video che eco-assistite. Come dimostrato per le metastasi epatiche da tumori del colon-retto l'approccio video-eco-laparoscopico può arrivare ad evidenziare nel 30-40% dei casi sedi occulte di diffusione metastatica, evitando interventi ad addome aperto e/o resezioni che abbiano scarse o nessuna chance di radicalità oncologica.

Trapianto di Fegato

Le metastasi da NET rappresentano a tutt'oggi l'unica indicazione oncologica condivisa al trapianto di fegato per una malattia neoplastica in fase metastatica.
Il trapianto è di fatto il completamento terapeutico *più radicale* proponibile oggi per i NET metastatici al fegato, ma soffre (come tutte le nuove terapie) del limite di non avere criteri di selezione condivisi ed elementi di prognosi definiti ed accettati.
Guardando alla letteratura si può affermare comunque con certezza che il trapianto di fegato è una terapia accettata per casi selezionati di metastasi epatiche da NET, con un dato di sopravvivenza generale dei pazienti del 47% a 5 anni dall'intervento e di una sopravvivenza libera da tumore del 24%. I criteri di selezione adottati presso l'Istituto Nazionale Tumori di Milano per la candidatura a trapianto in caso di tumori neuroendocrini metastatici al fegato sono:

- tumore primitivo localizzato nel tratto gastroenterico (cioè con drenaggio portale);
- istologia carcinoide;
- stadio di diffusione metastatica $\leq$ 50% del parenchima epatico;
- asportazione della neoplasia primitiva e del suo drenaggio linfonodale con criteri di radicalità oncologica (*azzeramento* dalla malattia extraepatica), almeno 12 mesi prima del trapianto;
- buon controllo della sindrome e della progressione neoplastica con trattamenti medici (chemioterapia e/o analoghi della somatostatina) nella fase pre-trapianto;
- età inferiore a 55 anni (criterio di selezione relativo).

Di fatto, il fine di questa proposta di indicazioni al trapianto di fegato è quello di poter proporre una procedura complessa, costosa e limitata solo a pazienti che abbiano ragionevoli chance di guarigione, evitando la sostituzione del fegato metastatico al solo scopo palliativo. Una procedura come il trapianto epatico non è infatti proponibile su larga scala senza una precisa selezione dei pazienti per ovvie ragioni etiche, mediche e gestionali (Figura 1).

Figura 1: Confronto fra resezione e trapianto di fegato in pazienti portatori di neoplasia neuroendocrina del tratto digestivo (INT, Milano)

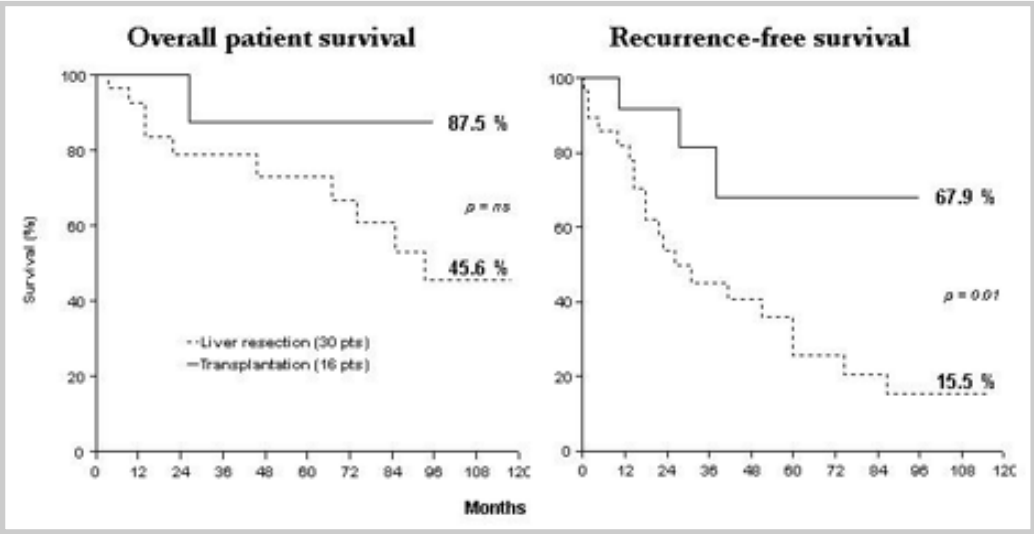

Letture consigliate

- Ahlman H, Westberg G, Wängberg B, Nilsson O, Tylén U, Scherstén T, Tisell LE. Treatment of liver metastases of carcinoid tumors. World J Surg 1996; 20:196-202.
- Alsina AE, Bartus S, Hall D. Liver transplant for metastatic neuroendocrine tumors. J Clin Gastroenterol 1990; 12: 533-37. Ann Surg 1986; 203: 353-59.
- Anthuber M, Jauch KW, Briegel J, Groh J, Schildeberg FW. Results of liver transplantation for gastroenteropancreatic tumor metastases. World J Surg 1996; 20: 73-76.
- Arnold JC, O'Grady JG, Bird GL, Calne RY, Williams R. Liver transplantation for primary and secondary apudomas. Br J Surg 1989; 76: 248-49.
- Bramley PN, Lodge JPA, Loraowssky MS, Giles GR. Treatment of metastatic vipoma by liver transplantation. Clin Transpl 1990; 4: 276-78.
- Carty SE, Jensen RT, Norton JA. Prospective study of aggressive resection of metastatic pancreatic endocrine tumors. Surgery 1992; 112:1024-32.

- Chamberlain RS, Canes D, Brown KT, Saltz L, Jarnagin W, Fong Y, Blumgart LH. Hepatic neuroendocrine metastases: does intervention alter outcomes? J Am Coll Surg 2000; 190: 432-45.

- Chen H, Hardacre JM, Uzar A, Cameron JL, Choti MA. Isolated liver metastases from neuroendocrine tumors: does resection prolong survival? J Am Coll Surg 1998; 187: 88-93.

- Curtiss SI, Mor E, Schwartz M, Sung MW, Hytiroglou P, Thung SN, Sheiner PA, Emre S, Miller CM. A rationale approach to the use of hepatic transplantation in the treatment of metastatic neuroendocrine tumors. J Am Coll Surg 1995; 180: 184-87.

- Danforth DN, Gorden P, Brennan MF. Metastatic insulin-secreting carcinoma of the pancreas: clinical course and the role of surgery. Surgery 1984; 96: 1027-37.

- Dousset B, Houssin D, Soubrane O, Boillot O, Baudin F, Chapuis Y. Metastatic endocrine tumors: is there a place for liver transplantation? Liver Transplant Surg 1995; 1: 111-17.

- Dousset B, Saint-Marc O, Pitre J, Soubrane O, Houssin D, Chapuis Y. Metastatic endocrine tumors: medical treatment, surgical resection, or liver transplantation. World J Surg 1996; 20: 908-15.

- Gulanikar AC, Kotylak G, Bitter-Suermann H. Does immunosuppression alter the growth of metastatic liver carcinoid after orthotopic liver transplantation? Transpl Proc 1991; 23: 2197-98.

- Iwatsuki S, Tzakis A, Todo S, Selby R, Starzl TE. Liver transplantation for metastatic hepatic malignancies. Hepatology 1993; 18: A 723.

- Jensen RT, Norton JA. Carcinoid tumors and the carcinoid syndrome. In: De Vita VT Jr, Hellman S, Rosemberg SA (eds). Cancer: Principles and practice of Oncology, 5th edition. Lippincott-Raven, Philadelphia, 1997; 1704-23.

- Lang H, Oldhafer KJ, Weimann A, Schlitt HJ, Scheumann GF, Fleming P, Ringe B, Pichlmayr R. Liver transplantation for metastatic neuroendocrine tumors. Ann Surg 1997; 225: 347-54.

- Le Treut Y, Delpero J, Dousset B, Cherqui D, Segol D, Mantiou G, Hannoun L, Benhamou G, Launois B, Boillot O, Domergue J, Bismuth H. Results of liver transplantation in the treatment of metastatic neuroendocrine tumors. A 31-case French multicentric report. Ann Surg 1997; 4: 355-64.

- Lehnert T. Liver transplantation for metastatic neuroendocrine carcinoma: an analysis of 103 patients. Transplantation 1998; 66:1307-12.

- Lobe TE, Vera SR, Bowman LC, Fontanesi J, Britt LG, Gaber AO. Hepaticopancreaticogastroduodenectomy with transplantation for metastatic islet cell carcinoma in childhood. J Pediatr Surg 1992; 27: 227-29.

- Makowka L, Tzakis A, Mazzaferro V, Teperman L, Demetris AJ, Iwatsuki S, Starzl TE. Transplantation of the liver for metastatic endocrine tumors of the intestine and pancreas. Surg Gynecol Obstet 1989; 168:107-11.

- Makridis C, Öberg K, Juhlin C, Rastad J, Johansson H, Lörelius LE, Akerström G. Surgical treatment of mid-gut carcinoid tumors. World J Surg 1990; 14: 377-86.
- Martin JK, Moertel CG, Adson MA, Schutt AJ. Surgical treatment of functioning metastatic carcinoid tumors. Arch Surg 1983; 118: 537-42.
- McEntee GP, Nagorney DM, Kvols LK, Moertel CG, Grant CS. Cytoreductive hepatic surgery for neuroendocrine tumors. Surgery 1990; 108: 1091-96.
- Mieles L, Todo S, Tzakis A, Starzl TE. Treatment of upper abdominal malignancies with organ cluster procedures. Clin Transpl 1990; 4: 63-67.
- Miller CA, Ellison EC. Therapeutic alternatives in metastatic neuroendocrine tumors. Surg Oncol Clin N Am 1998; 7: 863-79.
- Moertel CG. An Odissey in the land of small tumors. J Clin Oncol 1987; 5:1503-22.
- Norton JA, Sugarbaker PH, Doppman JL, Welsey RA, Maton PN, Gardner JD, Jensen RT. Aggressive resection of metastatic disease in selected patients with malignant gastrinoma. Ann Surg 1986;203:353-359.
- Öberg K. Neuroendocrine gastrointestinal tumors. A condense overview of diagnoses and treatment. Ann Onc 1999; 10 (2): S3-S8.
- Olthoff KM, Millis JM, Rosove MH, Goldstein LI, Ramming KP, Busuttil RW. Is liver transplantation justified for the treatment of hepatic malignancies? Arch Surg 1990; 125: 1261-68.
- Que FG, Nagorney DM, Batts KP, Linz LJ, Kvols LK. Hepatic resection for metastatic neuroendocrine carcinomas. Am J Surg 1995; 10: 36-43.
- Rausen FD, Cuesta MA, Borgstein PJ, Bleichrodt RP, Barkhof F, Doesburg T, Meijer S. Selection of patients for resection of colorectal metastases to the liver using diagnostic laparoscopy and laparoscopic ultrasonography. Ann Surg 1999; 230: 31-37.
- Ringe B, Wittekind C, Bechstein WO, Bunzendahl H, Pichlmayr R. The role of liver transplantation in hepatobiliary malignancies. A retrospective analysis of 95 patients with particular regard to tumor stage and recurrence.Ann Surg 1989; 209: 88-98.
- Routley D, Ramage JK, McPeake J, Tan KC, Williams R. Orthotopic liver transplantation in the treatment of metastatic neuroendocrine tumors of the liver. Liver Transpl Surg 1995; 1: 118-21.
- Schweizer RT, Alsina AE, Rosson R, Bartus SA. Liver transplantation for metastatic neuroendocrine tumors. Transpl Proc 1993; 25: 1973.
- Søreide O, Berstad T, Bakka A, Schrumpf E, Hanssen LE, Engh V, Bergan A, Flatmark A. Surgical treatment as a principle in patients with advanced abdominal carcinoid tumors. Surgery 1992; 111: 48-54.

Tumori neuroendocrini dell'apparato digerente: ruolo del trattamento medico nella malattia metastatica

Vito D. Corleto, Gianfranco Delle Fave

Cattedra di Gastroenterologia
II Facoltà di Medicina e Chirurgia, Università "La Sapienza"
Ospedale S. Andrea, Roma

Abstract

Role of medical treatment in advanced neuroendocrine tumours

Surgery plays a critical role in the management of gastroenteropancreatic endocrine (GEP) tumours, as it is considered the only therapeutic approach able to definitively cure patients with these diseases. Unfortunately, curative surgery is only feasible in patients with small primary tumours or tumours with limited local disease. More frequently metastases and/or vessels/neural involvement are present at time of diagnosis. In the case of advanced disease, surgery has only a palliative role, although, in selected cases surgical debulking can significantly improve symptoms associated to hyper-production of specific substances and/or increase the quality of life of patients with metastatic non functioning tumours. In all cases in whom radical surgery is not feasible, medical treatment is required in order to control the specific symptoms in tumours with associated syndrome clinically defined as functioning tumours, and to inhibit growth, in all GEP tumours included those without syndrome associated clinically defined as non-functioning. However, before starting any treatment, an accurate staging of disease, performed by helical Computed Tomography and Somatostatin Receptor Scintigraphy, plus a complete immuno-histological, biological and molecular characterization of tumour are strictly required. For the well-differentiated metastatic neuroendocrine tumours, accounting for ~90% of the patients, the so called "biotherapy" with somatostatin analogues and/or interferon α represents the first-line treatment. In addition, in poorly differentiated tumours or in selected cases of advanced or rapidly growing disease, chemotherapy and/or radio-metabolic treatment with radiolabelled somatostatin analogues can be performed.

La chirurgia rappresenta la prima opzione terapeutica nei casi di malattia loco-regionale in cui è possibile praticare una chirurgia curativa, ed ha un ruolo di primo piano anche in alcuni casi selezionati di pazienti con malattia avanzata, nei quali è possibile ottenere una citoriduzione in grado di migliorare la qualità della vita e prolungare la sopravvivenza del paziente. [1]
La lenta evoluzione, il decorso clinico subdolo dovuto all'assenza o alla difficile interpretazione dei sintomi che spesso sono molto generici anche nei casi di tumore funzionante, complica e ritarda la diagnosi di questi tumori; [2] infatti, in circa il 65 % dei casi sono già presenti metastasi epatiche al momento della diagnosi. Quindi il trattamento medico nella maggior parte dei casi diventa il trattamento della malattia tumorale neuroendocrina avanzata. Teoricamente le indicazioni al trattamento medico del paziente con tumore neuroendcrino digestivo sono rappresentate dalle caratteristiche evolutive della malattia, ovvero dall'aumento del numero e/o delle dimensioni (> 25% della superficie) delle lesioni, dalla presenza di sintomi legati alla malattia, dall'incremento dei marcatori tumorali plasmatici. Gli obiettivi terapeutici nel paziente affetto da tumore neuroendocrino sono principalmente l'inibizione della crescita neoplastica e, nei tumori funzionanti, il controllo dei sintomi associati alla ipersecrezione ormonale.
La definizione di uno schema terapeutico ottimale è necessariamente il risultato di una completa caratterizzazione e stadiazione della malattia, che può essere ottenuta solamente con

una corretto studio di imaging e una completa analisi istologica (grado di differenziazione), immunoistochimica (indice di proliferazione cellulare) e biomolecolare delle lesioni.
Il primo approccio al trattamento delle lesioni tumorali che esprimono recettori per la somatostatina è rappresentato dagli analoghi della somatostatina. Questi farmaci sono oggi utilizzati non solo per il controllo della sintomatologia clinica nei tumori funzionanti, ma anche nei pazienti con tumore non funzionante nei quali l'obiettivo terapeutico è rappresentato, in assenza di una sintomatologia specifica, dalla inibizione della crescita tumorale. [3-11] Gli effetti antiproliferativi sono di tipo diretto, mediati dagli specifici recettori presenti sulle cellule tumorali, e di tipo indiretto, attraverso l'inibizione dei fattori di crescita di origine tissutale e dei processi di angiogenesi. L'azione di questi farmaci è subordinata alla espressione dei recettori per la somatostatina sulle cellule tumorali, identificati nel 90% dei tumori ben differenziati e nel 50% delle forme scarsamente differenziate. Il sottotipo 2 è, insieme al sottotipo 1, il più frequentemente espresso sia nei tumori funzionanti che in quelli non funzionanti. [9] Gli analoghi della somatostatina sono altamente selettivi per il sottotipo recettoriale sstr 2, meno per sstr 5 e ancora meno per sstr 3. Questi farmaci possono essere considerati sicuri e raramente si accompagnano ad effetti collaterali rilevanti; tra questi il più frequente è la colelitiasi, che compare dopo tre mesi dall'inizio della terapia nel 5-40% dei pazienti (sintomatica in un terzo dei casi circa) ed è legata alla diminuzione dello svuotamento della colecisti, alla modificazione della composizione della bile e alla inibita produzione di colecistochinina. Altri effetti collaterali sono il dolore nel sito dell' iniezione, i crampi addominali, la nausea con o senza vomito, le alterazioni dell'alvo, l'intolleranza ai glucidi, l'alopecia.
La stabilizzazione della crescita tumorale si ottiene con questi farmaci nel 15-70% dei casi. La regressione di malattia, riportata dai primi studi retrospettivi nel 15-30% dei casi, non sembra essere ulteriormente confermata dai recenti studi prospettici in cui solo pazienti in progressione di malattia sono stati inclusi. [5,10]
Nei pazienti che non rispondono alla terapia con analoghi della somatostatina può essere utilizzato l'interferone α. Il meccanismo d'azione di questo farmaco non è ben definito, anche se sembra legato sia all'effetto antiproliferativo dovuto alla capacità di bloccare il ciclo cellulare tra la fase G1 e S, sia all'azione immunomodulatrice, mediata dalla stimolazione dei linfociti *natural killer* e dei macrofagi. Inoltre, l'interferone α riduce la crescita cellulare attraverso l'induzione dei geni p-21, p-27, PKR, IRF-1, IRF-2. A differenza degli analoghi della somatostatina, numerosi sono gli effetti collaterali che si associano alla somministrazione di questo farmaco; tra quelli di maggiore rilievo, l'inibizione midollare (responsabile della interruzione della terapia nel 20-30% dei pazienti) e la comparsa di malattie autoimmuni, oltre alla presenza di sintomi simili a quelli di una sindrome influenzale che si manifestano spesso nelle ore immediatamente successive alla somministrazione del farmaco. La terapia con interferone α è efficace nel 75-80% dei pazienti: [12] in particolare, una risposta obiettiva sulla crescita tumorale è riportata nel 10% circa dei casi, mentre una stabilizzazione della malattia si ottiene nel 30-40%. In un ulteriore 40-50% dei pazienti si osserva invece una risposta biochimica. Il farmaco è utilizzato in genere alla dose di 5 MU/3 volte alla settimana sottocute. Recentemente, è stata proposta una nuova formulazione del farmaco (interferone ricombinante-polietilene glicosilato) che permette, grazie alla modalità di rilascio, una unica somministrazione settimanale con la possibilità di ottenere minori effetti collaterali e un maggiore controllo dei sintomi, legato alla costante concentrazione del farmaco in circolo. Mancano al momento dati sull'efficacia e tollerabilità di questa nuova formulazione nel trattamento dei tumori neuroendocrini.
Il ruolo della chemioterapia sistemica è riservato a casi selezionati di pazienti con malattia avanzata in rapida progressione, soprattutto nelle localizzazioni pancreatiche e nelle forme scarsamente differenziate. Nei tumori ben differenziati, infatti, l'utilizzo di diversi schemi

terapeutici garantisce una risposta obiettiva in non più del 30% dei casi, mentre risultati migliori sono riportati nelle forme indifferenziate, dove è possibile ottenere una risposta obiettiva fino al 67% dei pazienti. [13-15] La polichemioterapia si è dimostrata più efficace rispetto alla monochemioterapia: attualmente gli schemi utilizzati sono streptozotocina + 5-fluoro-uracile e streptozotocina + doxorubicina nei tumori ben differenziati, mentre in quelli scarsamente differenziati etoposide + cisplatino.
Un ulteriore approccio terapeutico nei pazienti con metastasi epatiche non resecabili è rappresentato dalla chemioembolizzazione epatica. L'indicazione principale è rappresentata dalla presenza di metastasi epatiche in progressione non resecabili chirurgicamente, principalmente nei casi di tumore carcinoide, per i quali la chemioterapia sistemica offre scarsi benefici. Laddove invece la chemioterapia sistemica è in grado di fornire migliori risultati, come nei tumori pancreatici, la chemioembolizzazione è considerata un trattamento di seconda scelta rispetto a questa.
Gli obiettivi di questo trattamento sono il controllo dei sintomi nei pazienti resistenti alle terapie biologiche (in particolare nei tumori carcinoidi si ottiene una riduzione di almeno il 50% della concentrazione urinaria dell'acido 5-idrossindolacetico nel 57-91% dei pazienti, [16,17] l'inibizione della crescita tumorale (una risposta obiettiva è riportata nel 30-80% dei casi, [16-18] l'aumento della sopravvivenza del paziente. Gli effetti collaterali minori, che di solito scompaiono in una settimana, sono rappresentati dalla nausea con vomito (50-70%), dal dolore addominale (50-60%), dalla febbre (30-60%) e dall'aumento delle transaminasi (100%). Raramente si verificano complicanze maggiori, tra cui l'insufficienza renale acuta e l'ulcera peptica sanguinante. [19]
Recentemente è stata proposta come nuovo approccio terapeutico, per i tumori che esprimono i recettori per la somatostatina, la radioterapia metabolica con [^{111}In-DTPA-D-Phe]-octreotide. I dati che emergono dai trial in corso segnalano la stabilizzazione di malattia fino al 60% dei casi, e la regressione nel 20% dei casi. Gli effetti collaterali di maggiore rilievo sono l'insufficienza renale fino alla dialisi e la depressione midollare; sono stati anche segnalati casi di leucemia acuta in soggetti precedentemente sottoposti a chemioterapia.
In conclusione, il trattamento medico dei tumori neuroendocrini è un trattamento multimodale che dipende strettamente dalla corretta stadiazione [20] e dalle caratteristiche istologiche e biomolecolari del tumore.

Bibliografia

1. Nagorney DM, Florencia GQ. Cytoreductive hepatic surgery for metastatic gastrointestinal neuroendocrine tumors. In: Mignon M, Jensen RT (eds). Endocrine Tumors of the Pancreas. Front Gastrointestinal Res., Karger, Basel,1995; 23: 416-30.

2. Panzuto F, Severi C, Cannizzaro R, Falconi M, Angeletti S, Pasquali A, Corleto VD, Annibale B, Buonadonna A, Pederzoli P, Delle Fave G. Utility of combined use of plasma levels of chromogranin A and pancreatic polypeptide in the diagnosis of gastrointestinal and pancreatic endocrine tumors. J. Endocrinol. Invest. 2004; 27: 6-11.

3. Corleto VD, Nasoni S, Panzuto F, Cassetta S, Delle Fave G. Somatostatin receptor subtypes: basic pharmacology and tissue distribution. Dig Liver Dis 2004; 36: S 8-S 16.

4. Panzuto F, Nasoni S, Baccini F, Cassetta S, Corleto VD, Delle Fave G. Unlabelled somatostatin analogues in treatment of digestive endocrine tumours. Dig Liver Dis 2004; 36: S 42-S 47

5. Arnold R, Trautmann ME, Creudtzfeldt W, Benning R, Benning M, Neuhaus C et al. Somatostatin analogue octreotide and inhibition of tumour growth in metastatic endocrine gastroenteropancreatic tumors. Gut 1996; 38: 430-38.

6. Ruszniewski P, Ducreux M, Chayvialle JA, Blumberg J, Cloarec D, Michel H et al. Treatment of the carcinoid syndrome with the long-acting somatostatin analogue lanreotide: a prospective study in 39 patients. Gut 1996; 39: 279-83.

7. Angeletti S, Corleto VD, Schillaci O, Moretti A, Panzuto F, Annibale B, Delle Fave G. Single dose of octreotide stabilize metastatic gastro-entero-pancreatic endocrine tumours. Ital J Gastroenterol Hepatol 1999; 31 (1): 23-27.

8. Corleto VD, Angeletti S, Schillaci O, Marignani M, Caratozzolo M, Panzuto F, Annibale B, Delle Fave G. Long-term octreotide treatment of metastatic carcinoid tumor. Ann Oncol 2000; 11 (4): 491-93.

9. Kubota A, Yamada Y, Kagimoto S, Shimatsu A, Imamura M, Tsuda K et al. Identification of somatostatin receptor subtypes and an implication for the efficacy of somatostatin analogue SMS 201-995 in treatment of human endocrine tumors. J Clin Invest 1994; 93: 1321-25.

10. Saltz L, Trochanowsky G, Buckley M, Heffernan B, Niedzwicky D, Tao Y et al. Octreotide as an antineoplastic agent in the treatment of functional and non-functional neuroendocrine tumors. Cancer 1993; 72: 244-48.

11. Bousquet C, Guillermet J, Vernejoul F, Lahlou H, Buscail L and Susini L. Somatostatin receptors and regulation of cell proliferation. Dig Liver Dis 2004; 36: S 2-S 7.

12. Öberg K. Interferon in the management of neuroendocrine GEP-tumors. Digestion 2000; 62 (1): 92-97.

13. Moertel CG, Kvols LK, O'Connell MJ, Rubin J. Treatment of neuroendocrine carcinomas with combined etoposide and cisplatin. Cancer 1991; 68: 227-32.

14. Rougier P, Ducreux M. Systemic chemotherapy of advanced digestive neuroendocrine tumors. Ital J Gastroenterol Hepatol 1999; 31 (2): S 202-S 206.

15. Rougier P, Mitry E. Chemotherapy in the treatment of neuroendocrine malignant tumors. Digestion 2000; 62 (1): 73-78.

16. Ruszniewsky P, Rougier P, Roche A, Legmann P, Sibert A, Hochlaf S et al. Hepatic arterial chemoembolization in patients with liver metastases of endocrine tumors. A prospective phase II study in 24 patients. Cancer 1993; 71: 2624-30.

17. Therasse E, Breittmayer F, Roche A, De Baère I, Indushekar S, Ducreux M et al. Transcatheter chemoembolization of progressive carcinoid liver metastases. Radiology 1993; 189: 541-47.

18. Mavligit GM, Pollock RE, Evans HL, Wallace S. Durable hepatic tumor regression after arterial chemoembolization-infusion in patients with islet-cell carcinoma of the pancreas metastatic to liver. Cancer 1993; 73: 375-80.

19. Ruszniewsky P, Malka D. Hepatic arterial chemoembolization in the management of advanced digestive endocrine tumors. Digestion 2000; 62 (1): 79-83.

20. Panzuto F, Falconi M, Nasoni S, Angeletti S, Moretti A, Bezzi M, Gualdi G, Polettini E, Sciuto R, Festa A, Scopinaro F, Corleto VD, Bordi C, Pederzoli P, Delle Fave G. Staging of digestive endocrine tumours using helical computed tomography and somatostatin receptor scintigraphy. Ann Oncol. 2003; 14: 586-89.

5ª sessione

Carcinoide polmonare: quando conservativi, quando demolitivi?

Moderatori: Emilio Bajetta - Maurizio Mezzetti

Trattamento chirurgico del carcinoide bronchiale: Massimo Torre
Chemioterapia: Héctor Soto-Parra
Ormonoterapia: utile o indispensabile? Silvia Della Torre

Discussant: Marco Alloisio

Trattamento chirurgico del carcinoide bronchiale

Massimo Torre, Stefano Fieschi, Mario Ravini

Chirurgia Toracica A. De Gasperis
A.O. Niguarda Ca' Granda
Milano

Abstract

Results of surgery in bronchial carcinoids

The objective of this study was to evaluate clinical results of treatment of bronchial carcinoid. Pulmonary carcinoid is a rare malignant neoplasm comprised of neuroendocrine cells. This study was based on retrospective analysis of a total of 152 patients (mean age 46 year, range 8-77; 83 men and 69 women). Surgical treatment includes: pneumonectomy (n=30), bilobectomy (n=18), lobectomy (n=92, with 7 sleeve lobectomies), segmentectomy and atypical resections (n=12). Histological analysis revealed typical in 132 cases and atypical carcinoid in 20 cases. Node involvement was found in 4 patients with typical and in 18 patients with atypical carcinoid. The 10 years survival rates was > 90%. The authors conclude that the surgical treatment is the gold standard therapy; the YAG laser treatment must be reserved only in non surgical patients and the long term survival is related to histological type and nodal status.

Il carcinoide polmonare è una neoplasia rara (1-2% di tutti i tumori polmonari) che appartiene alla famiglia dei tumori neuroendocrini (Tabella 1). [1-3] Può manifestarsi in qualsiasi età (età media di insorgenza di poco superiore ai 45 anni) senza significative differenze di incidenza legate al sesso. Nell'ambito di questi tumori è di fondamentale importanza la distinzione tra carcinoide tipico e carcinoide atipico perché il comportamento biologico differente condiziona in maniera significativa la prognosi. Di tutti i tumori carcinoidi polmonari solo il 10% è costituito da carcinoidi atipici. [4]

Il carcinoide tipico ha una insorgenza prevalentemente centrale (0.5-1% di tutti i tumori endobronchiali). Nell' 80% dei casi ha localizzazione endoluminale: 20% nei bronchi principali, 60% nei bronchi lobari e/o segmentari ed il restante 20% nel parenchima periferico. Raramente interessa la trachea e/o la carena principale e ancor più raramente sono state descritte localizzazioni multiple. [5] Si manifesta solitamente con sintomi e segni legati alla crescita endoluminale: tosse stizzosa e persistente, emottisi, infezioni ricorrenti del parenchima a valle; solo nel 2% di tutti i casi (compresi anche gli atipici) si manifesta con una sindrome paraneoplastica (Tabella 2). [5]

Le forme a localizzazione periferica sono solitamente un riscontro occasionale. Solo nel 10-15% dei casi sono presenti al momento della diagnosi metastasi linfonodali. La sopravvivenza a 5 anni è in genere superiore al 90%. [3]

Il carcinoide atipico ha un'età media di insorgenza più avanzata rispetto al tipico (55 vs 45), [5] localizzazione periferica in oltre il 50% dei casi ed in una percentuale variabile tra il 50 e il 70% dei casi presenta metastasi linfonodali (N1 e/o N2). Nei preparati istologici questa variante presenta un più alto indice mitotico, un maggior numero di atipie nucleari con un maggior pleomorfismo cellulare. La sopravvivenza a 5 anni è di circa il 50%. [3,6]

Nell'iter diagnostico, che comprende tutti gli accertamenti routinari per le neoplasie maligne, rivestono particolare importanza la fibrobroncoscopia con biopsia e la TC ad alta risoluzione per lo studio dello spessore della parete bronchiale. A questi accertamenti si può aggiun-

gere la scintigrafia con pentetreotide marcata che risulta efficace nel localizzare la neoplasia ed eventuali metastasi nel 87% casi (5).
Considerando che si tratta di neoplasie maligne ma con un basso tasso di aggressività, si pongono due importanti interrogativi riguardo all'approccio terapeutico:

- è possibile per le forme di carcinoide tipico a sviluppo endoluminale ipotizzare un trattamento endoscopico radicale?
- per le forme a sviluppo periferico, sia tipico che atipico, può essere sufficiente un trattamento chirurgico con risparmio di parenchima?

L'ipotesi di trattamento endoscopico radicale si basa sul basso grado di malignità del carcinoide tipico, sulla frequente localizzazione nei grossi bronchi che rende più agevole l'accesso endoscopico, sulla presenza con una certa frequenza di lesioni peduncolate e sulla possibilità di studiare lo spessore della parete bronchiale e le dimensioni dei linfonodi mediante la TC ad alta risoluzione.
Anche nei casi che si presentano con le caratteristiche più favorevoli, non è comunque possibile escludere l'interessamento microscopico della parete bronchiale, evento molto frequente, nonchè le micrometastasi linfonodali, evento meno frequente, [3] per cui riteniamo che il trattamento di scelta rimanga la chirurgia resettiva con linfoadenectomia eventualmente associata a procedure di plastica dell'albero tracheo-bronchiale. Il trattamento endoscopico va riservato a tutti quei pazienti che devono essere esclusi dal trattamento chirurgico per motivi funzionali o per la presenza di gravi patologie associate. In questi casi l'approccio endoscopico consigliato è la tracheoscopia in narcosi con asportazione della lesione mediante ansa diatermica o vaporizzazione con fibra YAG laser. Il rischio più grave legato a queste procedure è il sanguinamento dovuto alla abbondante vascolarizzazione di queste lesioni.
Riguardo alle forme periferiche, in linea teorica potrebbe essere proposta, per il carcinoide tipico di piccole dimensioni, una resezione atipica associata a linfoadenectomia; poiché molto raramente si riesce ad ottenere una diagnosi istologica che discrimini il carcinoide tipico da quello atipico sia durante l'iter diagnostico mediante agobiopsia TC guidata che durante l'intervento mediante esame estemporaneo al congelatore riteniamo, come riportato in letteratura, [3] che l'atteggiamento più corretto sia di riservare le resezioni limitate di parenchima solo ai pazienti con funzionalità respiratoria compromessa.

Casistica personale

Nell'arco di tempo compreso tra il 1957 ed il 2002 abbiamo osservato 152 pazienti affetti da carcinoide bronchiale (1.5% di tutti i casi di neoplasia polmonare) di età compresa tra 8 e 77 anni (età media 46), 83 di sesso maschile e 63 di sesso femminile. La localizzazione della neoplasia è stata centrale nel 70% dei casi con prevalenza del polmone destro: 88 casi di cui 35 nel lobo medio e 64 nel polmone sinistro. Gli interventi eseguiti: 30 pneumonectomie, 18 bilobectomie, 92 lobectomie di cui 7 wegde/sleevelobectomy, 4 resezioni segmentarie e 8 resezioni atipiche. All'esame istologico sono stati rilevati 132 carcinoidi tipici di cui 4 con metastasi ai linfonodi N1 e 20 carcinoidi atipici di cui 8 con metastasi linfonodali N1, 10 con metastasi N2 e solo 2 senza metastasi linfonodali. Le complicanze e la mortalità a trenta giorni registrate sono sovrapponibili a quelle registrate per le altre neoplasie sottoposte a trattamento chirurgico; la sopravvivenza a distanza per il carcinoide tipico è stata superiore al 90% a 5 anni mentre per l'atipico di poco superiore al 50%.

Tabella 1: Classificazione dei tumori neuroendocrini polmonari secondo Travis

Basso grado di malignità	- Carcinoide tipico
Grado di malignità progressivamente crescente ↓	- Carcinoide atipico - Carcinoma neuroendocrino a grandi cellule - Carcinoma neuroendocrino a cellularità mista
Alto grado di malignità	- Carcinoide a piccole cellule

Tabella 2: Sindromi paraneoplastiche nei tumori neuroendocrini polmonari

Frequenza decrescente ↓	- Sindrome da carcinoide (ipersecrezione di serotonina) - Sindrome di Cushing (ipersecrezione ACTH) - Sindrome con ipersecrezione di MSH - Sindrome con ipersecrezione di ADH

Bibliografia

1. Travis WD, Rush W, Flieder DB et al . Survival analysis of 200 pulmonary neuroendocrine tumors with clarification of criteria for atypical carcinoid and its separation for typical carcinoid. Am J Surg Pathol 1988; 22: 934-44.

2. Cooper WA, Thourani VH, Gal AA et al . The surgical spectrum of pulmonary neuroendocrine neoplasm. Chest 2001; 119: 14-18.

3. Thomas CF Jr, Tazelaar HD, Jett JR. Typical and atypical pulmonary carcinoids. Chest 2001; 119: 1143-50.

4. Fink G, Krelbaum T, Yellin A et al. Pulmonary carcinoid: presentation, diagnosis and outcome in 142 cases in Israel and review of 640 cases from the literature. Chest 2001; 119: 1647-51.

5. Ginsberg RJ, Carcinoid tumors. In: Shields TW (ed). General thoracic surgery, 2000;109: 1493-504.

6. Martini N, Zaman MB, Bains MS et al. Treatment and prognosis in bronchial carcinoids involving regional lymphnodes. J Thorac Cardiovasc Surg 1994; 107: 1-7.

Chemioterapia

Héctor Soto Parra, Placido Amadio

Divisione di Oncologia Medica
Ospedale Garibaldi-Nesima
Catania

Abstract
Medical treatment of bronchial carcinoid tumors

Bronchial carcinoid tumors constitute a wide range of neoplasms from tumorlet to undiffentiated type. For both typical and atypical carcinoids, treatment of choice is surgery. Segmentary or atypical resections are indicated for small tumors < 3 cm of diameter, while lobectomy is required for tumors ≥ 3 cm. Radiotherapy could be used in order to control symptoms in bone metastatic disease. Typic carcinoids of lung are more resistant to chemotherapy, while atypical carcinoids respond in 30% of cases with etoposide and cisplatin association. Role of adjuvant chemotherapy is not more definitive, and could be considered in treatment of atypical carcinoid with lymph-nodal metastases and high risk of relaps. Treatment of large neuroendocrine carcinoma is surgical in the first stages; in advanced disease, treatment of choice is chemotherapy with cisplatin in association or with vinorelbine alone in elderly.

Introduzione

I tumori neuroendocrini del polmone costituiscono un ampio ed eterogeneo gruppo di neoplasie dotate di caratteristiche particolari e che comprendono un ampio spettro di tumori che va dal carcinoide tumorlet al carcinoma indifferenziato a piccole cellule. Il termine neuroendocrino si riferisce alla capacità della cellula di sintetizzare, immagazzinare e secernere una varietà di messaggeri chimici come le neuroamine e i neuropeptidi.
La più recente classificazione WHO del 2000 [1] utilizza come elementi fondamentali la morfologia della cellula neoplastica, il numero di mitosi e la presenza di necrosi:

- carcinoide tipico: morfologia carcinoide, mitosi < 2 mitosi/mm^2, assenza di necrosi;
- carcinoide atipico: morfologia carcinoide, mitosi 2-10, necrosi puntiforme;
- carcinoma neuroendocrino a grandi cellule: morfologia neuroendocrina a grandi cellule, mitosi > 11 (media 80), ampie zone di necrosi.

Il carcinoide tipico viene considerato un tumore a basso grado di malignità con una sopravvivenza a 5 anni nel 87-100% dei casi, mentre il carcinoide atipico è un tumore a grado intermedio con sopravvivenza nel 25-69%. Invece il carcinoma neuroendocrino a grandi cellule e il carcinoma a piccole cellule sono tumori ad alto grado di malignità con sopravvivenza nel 12-25% dei casi. Esiste anche la differenziazione neuroendocrina del carcinoma non a piccole cellule, la quale al momento non possiede ancora una valenza prognostica o terapeutica.

Aspetti generali dei tumori carcinoidi tipico e atipico

I carcinoidi tipici crescono solitamente come masse polipoidi intraluminali ricoperte da epitelio normale. Essi originano dalle ghiandole bronchiali sottomucose nelle quali sono normalmente presenti cellule endocrine polmonari; si accrescono coinvolgendo progressivamente la parete bronchiale adiacente, producendo la caratteristica componente endobronchiale che gradualmente aggetta nel lume del bronco. Il 90% di questi tumori è localizzato in corrispondenza dei bronchi principali o lobari (tumori di tipo centripeto). I carcinoidi tipici possono

colpire tutte le età ma più frequentemente insorgono in adulti al di sotto dei 30 anni. Tuttavia i carcinoidi tipici periferici, con rare eccezioni, insorgono di solito in pazienti più anziani e, a differenza delle forme centrali, possono essere multipli ed associati a foci di iperplasia delle cellule endocrine, a *tumorlet* o ad entrambi. Le metastasi a distanza sono rare ma sempre possibili, in particolare a livello dei linfonodi peribronchiali o ilari. I carcinoidi tipici godono di una ottima prognosi con sopravvivenza a 5 anni che varia dal 87 al 100% dei casi.
I carcinoidi atipici mostrano una spiccata tendenza a metastatizzare ed una sopravvivenza a 5 anni tra il 25 ed il 69%. Si tratta di tumori con dimensioni leggermente superiori rispetto alle forme tipiche, anche maggiori di 3 cm. Si presentano perifericamente (centrifugi) e sono più frequenti nei pazienti anziani. Le metastasi linfonodali sono presenti al momento della diagnosi nel 30-50% dei casi e, di questi, il 25% sviluppa metastasi a distanza.

Carcinoidi tipici e atipici: principi di terapia

Chirurgia

La resezione è il trattamento di scelta. La resezione endobronchiale non può considerarsi radicale e sono indicate esclusivamente nei tumori di piccole dimensioni a sviluppo endoluminale e nei pazienti nei quali la toracotomia è controindicata.
La sede del tumore, la sua estensione e la presenza di linfonodi patologici consigliano spesso una resezione più ampia. Le resezioni segmentali o atipiche sono indicate per piccoli noduli inferiori a 3 cm di diametro. In presenza di tumori superiori a 3 cm di diametro la lobectomia viene considerata pertanto la procedura di scelta. Le indicazioni ad una pneumectomia sono estremamente rare. [2]

Radioterapia

I carcinoidi polmonari sono storicamente considerati tumori resistenti alla radioterapia. Tuttavia, il suo impiego può essere ipotizzato a scopo palliativo in presenza di metastasi ossee; un trial sul trattamento radiante per i carcinomi neuroendocrini a partenza addominale (20-25 Gy) ha dato risultati contrastanti; infatti è stata osservata una riduzione del dolore addominale, ma non un buon controllo della neoplasia. [3] Il ruolo della radioterapia andrebbe quindi valutato solo in pazienti selezionati che richiedono un controllo locale della neoplasia e la palliazione dei sintomi. [4]

Chemioterapia

L'esperienza clinica nel trattamento chemioterapico dei carcinoidi polmonari appare limitata. La maggiore esperienza a disposizione ci viene dal trattamento chemioterapico di tumori carcinoidi del tratto gastroenterico. In una recente revisione di Öberg [5] la scelta della terapia sistemica nei carcinoidi metastatici è condizionata dall'elevato indice di proliferazione Ki67. I pazienti con Ki67 < 5-10% sono candidati a terapia con farmaci biologici (interferone, analoghi della somatostatina) mentre quelli con un indice >10% sarebbero candidati a chemioterapia. Per i tumori neuroendocrini digestivi le risposte al trattamento combinato con 5-fluorouracile, doxorubicina e ciclofosfamide sono del 32-38%, e del 22% con doxorubicina e mitomicina C con sopravvivenza complessiva di 21 mesi.
Tuttavia, queste combinazioni non sembrerebbero efficaci nel carcinoide a partenza polmonare. Le poche esperienze segnalate in letteratura di Mitry e Wirth [6,7] hanno dimostrato che i carcinoidi tipici sono più resistenti alla chemioterapia mentre i carcinoidi atipici sono chemioresponsivi nel 30% dei casi con l'associazione etoposide-cisplatino come regime terapeutico più attivo. Questo trattamento può essere considerato nei pazienti con malattia in stadio IIIB o IV: in questi casi l'obiettivo principale è il controllo dei sintomi e con esso una migliore qualità della vita, mentre l'obiettivo secondario è il prolungamento della soprav-

vivenza. Il ruolo della CT adiuvante dopo chirurgia radicale non è definito; tuttavia questo trattamento potrebbe essere considerato nei carcinoidi atipici in pazienti in buone condizioni generali con localizzazioni linfonodali e quindi ad alto rischio di ricaduta (anche se il beneficio sulla sopravvivenza potrebbe essere molto limitato).
Nei pochi casi di carcinoidi tipici con malattia metastatica e basso indice di proliferazione (<10%) il trattamento con farmaci biologici come l'interferone [8,9] e gli analoghi della somatostatina [10] o la embolizzazione [11] potrebbero essere valutati come scelte terapeutiche.

Carcinomi neuroendocrini a grandi cellule (LCNC)

Diagnosi

Sono tumori di recente introduzione nella nomenclatura dei carcinomi polmonari. Travis propose la dicitura di LCNC per i tumori con caratteristiche di differenziazione neuroendocrina alla microscopia elettronica, ma che non rientrano nelle categorie diagnostiche dei carcinoidi tipici, atipici, o del carcinoma a piccole cellule. Come questi ultimi, insorgono frequentemente nei forti fumatori; presentano caratteristiche morfologiche neuroendocrine e un alto indice mitotico >10 mitosi con una media di 70. Alle colorazioni immunoistochimiche mostrano positività per uno o più marcatori neuroendocrini e/o presenza di granuli neuroendocrini alla microscopia elettronica.
I tumori LCNC sono tumori che si collocano, in termini di aggressività clinica, tra i carcinoidi atipici e il carcinoma a piccole cellule. Vengono tuttavia classificati come tumore non a piccole cellule. Nonostante si tratti spesso di tumori al I-II stadio, solo il 20% dei pazienti è vivo a 5 anni con una prognosi non molto migliore rispetto ai tumori a piccole cellule. Rappresentando questi tumori una nuova entità, non sono ancora disponibili studi prospettici.

Trattamento

Nella pratica clinica il LCNC veniva trattato come un tumore polmonare non a piccole cellule anche se recentemente alla luce della aggressività biologica dimostrata, la tendenza orienta verso un trattamento chemioterapico per le forme localizzate come nel carcinoma a piccole cellule.
Il trattamento di scelta nei primi stadi è la chirurgia; tuttavia questi pazienti devono essere candidati a chemioterapia precauzionale contenente cisplatino considerando l'alto rischio di ricaduta sia a distanza, sia locale.
Per lo stadio III i pazienti possono eseguire trattamento chemioterapico neoadiuvante seguito da chirurgia (stadio IIIA) o in alternativa chemioradioterapia, sempre con regime contenente cisplatino. L'utilizzo della radioterapia precauzionale sull'encefalo potrebbe essere proposta in alcuni casi, visto l'alto rischio di ricaduta a livello encefalico, nonostante non vi siano studi randomizzati in questo sottogruppo specifico di pazienti. Lo stadio IV viene invece trattato sempre con polichemioterapia contenente cisplatino o con la monochemioterapia (per esempio vinorelbina) nei pazienti anziani o in scadute condizioni generali.

Bibliografia

1. Solcia E, Kloppel G, Sobin LH et al. Histological typing of endocrine: World Health Organization, International Histological Classification of Tumours, 2nd edition. Springer-Verlag, Berlin, 2000.

2. Markridis C, Oberg K, Juhlin C et al. Surgical treatment of midgut carcinoid tumors. World J Surg 1990; 14: 377.

3. Keane TJ. Rider WD. Harwood AR et al. Whole abdominal radiation in the management of metastatic gastrointestinal carcinoid tumor. Int J Radiat Onco! Biol Phsy 1981; 7:1519.

4. Schupak KD, Wallner KE. The role of radiation therapy in the treatment of locally unresectable or metastatic carcinoid tumors. Int J Radiat Oncol Biol Physics 1993; 20: 489.

5. Öberg K. Diagnosis and treatment of carcinoid tumors. Expert Rev Anticancer Ther 2003; 3(6): 863-77.

6. Mitry E, Baudin E, Ducreux M, Sabourin JC, Rufie P, Aparicio T, Aparicio T, Lasser P, Elias D, Duvillard P, Schlumberger M, Rougier P. Treatment of poorly differentiated neuroendocrine tumours with etoposide and cisplatin. Br J Cancer; 1999 81(8): 1351-55.

7. Wirth LJ, Carter MR, Janne PA, Johnson BE. Outcome of patients with pulmonary carcinoid tumors receiving chemotherapy or chemoradiotherapy. Lung Cancer; 2004 44(2): 213-20.

8. Tiensuu-Janson EM, Rounbloom L, Ahlstrom H et al. Treatment of alpha-interferon versus alpha-interferon in combination with streptozotocin and doxorubicin in patients with malignant carcinoid tumors: a randomized trial. AnnOncol 1991; 3: 635.

9. Andreyev HJ, Scott Mackie P, Cunningham D et al. Phase II study of continuous infusion fluorouracil and interferon alfa 2b in the palliation of malignant neuroendocrine tumors. J Clin Oncol 1995; 13: 1486.

10. Öberg K, Norheim I, Theodorsson E. Treatment of malignant midgut carcinoid tumours with a long acting somatostatin analogue octreotide. Acta Oncol 1991; 30: 503.

11. Eriksson BK, Larsson EG, Skogseid BM et al. Liver embolization of patients with malignant neuroendocrine gastrointestinal tumors. Cancer 1998; 83: 2293.

Ormonoterapia: utile o indispensabile?

Silvia Della Torre, Emilio Bajetta

Dipartimento di Oncologia Medica B
Istituto Nazionale per lo Studio e la Cura dei Tumori
Milano

Abstract

Hormonal therapy: useful or essential?

Neuroendocrine pulmonary tumours are less than 2% of all pulmonary neoplasms. According to histopathological criteria they can be divided in typical carcinoid (TC), atypical carcinoid (AC), large-cell neuroendocrine carcinoma and small cell lung carcinoma, with a progressive spectrum of malignancy. TC and AC are respectively low and intermediate grade tumours. Five years survival is strictly related with the histological subtype: 87-100% in CT and 56-75% in AC. The only curative treatment is surgery, but 5-70% of the patients develop metastases. The role of chemotherapy and radiotherapy is still debated. Biotherapy (interferon and somatostatin analogues) seems to improve prognosis as in midgut carcinoids, but their effect on tumor growth seems to be more limited. Octreotide offers efficient symptomatic relief in syndromic patients, due to the presence of somatostatin receptors in pulmonary NETs.

I tumori neuroendocrini (NETs) polmonari derivano da cellule di origine endodermica, situate a livello dello strato basale della mucosa bronchiale o in agglomerati cellulari più superficiali, definiti corpi neuroepiteliali, impegnati in condizioni fisiologiche nei processi di accrescimento e di riparazione, con azione paracrina o autocrina.
I NETs dell'apparato respiratorio rappresentano circa il 20% delle neoplasie neuroendocrine e sono caratterizzati da un'estrema eterogeneità istopatologica, clinica e comportamentale. [1] William e Sandler classificarono i NETs in base alla differente origine neuroectodermica in *foregut*, *midugut* e *hingut*, differenziando le forme primitive del polmone, insieme a quelle gastriche, pancreatiche e timiche, dai NETs di derivazione dall'intestino. [2] Nel 1972 Arrigoni introdusse la distinzione tra forme atipiche e tipiche polmonari, che venne meglio caratterizzata successivamente da Travis nel 1999. [3,4] Egli identificò quattro categorie in base alle caratteristiche morfologiche e cliniche delle neoplasie: il carcinoide tipico (CT), il carcinoide atipico (AT), il tumore neuroendocrino a grandi cellule (LCNEC) e il carcinoma polmonare a piccole cellule (SCLC). Queste neoplasie presentano un progressivo spettro di aggressività, comprendendo sia forme a basso e intermedio grado di malignità (CT e AT) sia forme ad alto grado (LCNEC e SCLC) e richiedendo pertanto approcci terapeutici differenti (Tabella 1).

Tabella 1: Caratteristiche biologiche delle neoplasie neuroendocrine polmonari

Caratteristiche	*TC*	*AC*	*LCNEC*	*SCLC*
Microscopia	Morfologia carcinoide	Morfologia carcinoide	NE morfologia	Piccole cellule
Mitosi 10 HPF	< 2	≥2 e <10 o necrosi	≥10 (media 71)	≥10 (media 82)
Necrosi	No	Spesso, focali aree	Spesso, zone ampie	Frequenti, zone ampie
Grado	Basso	Intermedio	Alto	Alto
Sopravvivenza 5 anni	87-100	37-71	15-44	0-5

Il carcinoide polmonare è relativamente raro, rappresenta circa il 2-5% delle neoplasie polmonari. E' ugualmente distribuito nei due sessi, con un'età media di insorgenza intorno ai 50 anni; rappresenta però la forma più frequente di neoplasia polmonare in adolescenza. La localizzazione è frequentemente centrale e, benché gli si attribuisca un comportamento benigno, con scarsa capacità invasiva, nel 5-15% dei casi sono presenti metastasi ai linfonodi loco-regionali. L'AC rappresenta circa il 10% dei carcinoidi polmonari, maggiormente associato al tabagismo, con insorgenza intorno ai 60 anni. Il suo comportamento clinico è intermedio tra le forme ben differenziate e quelle scarsamente differenziate e in oltre il 40% dei casi presenta già malattia localmente avanzata o metastatica. [5] La diagnosi differenziale tra CT e AC è importante dal punto di vista prognostico. In entrambi i casi infatti l'approccio terapeutico d'elezione è rappresentato dalla chirurgia nelle forme localizzate, ma i tassi di sopravvivenza a 5 anni sono rispettivamente del 87% e del 56-75%. [6]
I carcinoidi polmonari, come quelli di derivazione gastrointestinale, oltre all'espressione del fenotipo panendocrino (cromogranine, enolasi neurono-specifica, sinaptofisina), presentano in microscopia elettronica granuli neurosecretori. In essi sono immagazzinati neuropeptidi, amine biogene e mediatori di risposte bronco e vasomotorie. Nel 5% dei NETs polmonari in fase metastatica, il rilascio di tali sostanze può dare origine ad un corredo sintomatologico definito sindrome da carcinoide. In particolare, essendo rilasciati prevalentemente istamina, idrossitriptofano e altre sostanze vasoattive si parla di sindrome atipica da carcinoide, caratterizzata da un flushing purpureo, scialorrea e crisi ipotensive. [5]
Il trattamento dei NETs a basso grado di malignità si basa sull'impiego della bioterapia, interferone α (IFNα) e/o somatostatina, che controllano la sintomatologia sindromica e sembrano svolgere un'azione inibente sulla crescita delle cellule neoplastiche. L'espressione dei recettori della somatostatina sulla superficie cellulare, dimostrata immunoistochimicamente, è la base razionale per l'uso della somatostatina. Come i *midgut*, i NETs polmonari esprimono in maniera differente i cinque sottotipi recettoriali (sstr1-5), sia nel tumore primitivo che nelle sedi di metastasi. Gli analoghi sintetici della somatostatina naturale attualmente in commercio, lanreotide e octreotide, hanno dimostrato una particolare affinità per sstr2, la cui espressione è evidenziabile in vivo tramite Octreoscan. [7]
L'utilizzo degli analoghi nei carcinomi neuroendocrini a basso grado di malignità ha permesso un buon controllo sintomatico e biochimico di malattia, con percentuali di risposte rispettivamente del 70% e del 30-50%. Minore è il dato delle risposte obiettive, mai superiori al 10%, ma con stabilizzazioni di malattia riscontrate nel 50% dei casi. Numerosi studi con diverse formulazioni di lanreotide e octreotide, differenti per casistica, per sito di origine e caratteristiche cliniche, hanno confermato i tassi di risposta agli analoghi. [8-11] I dati relativi alla sola patologia polmonare si possono desumere da questi trial, di cui pazienti affetti da AC e

TC rappresentano solo una minima parte della popolazione. Filosso et al. hanno condotto uno studio su 7 pazienti affetti da sindrome da carcinoide con localizzazioni epatiche da AC, trattandoli con octreotide 1500 μg/die sottocute. Oltre al controllo sintomatico e biochimico di malattia, registrato in tutti i casi, viene sottolineato il miglioramento della sopravvivenza di questi pazienti rispetto ai casi trattati con sola chemioterapia. L'Autore ipotizza inoltre l'utilizzo di analogo della somatostatina in adiuvante in quei pazienti ad alto rischio di ripresa dopo chirurgia (N_2). [12]
Una casistica maggiore (4 AC e 27 TC), seppur estremamente eterogenea per trattamento ricevuto, è quella presentata da Granberg et al. Diciotto dei 31 pazienti furono trattati in prima linea con analoghi della somatostatina, da soli o in associazione con chemioterapia o IFN α, confermando il buon controllo sulla sindrome dell'associazione IFN α e analoghi della somatostatina. I dati presentati sembrano indicare un minore tasso di risposte dei NETs polmonari confrontati con quelle storicamente riscontrate nei midgut per tutti i tipi di trattamento proposti sia bioterapici che chemioterapici. [13] Dati concordanti risultano da uno studio effettuato presso la nostra Divisione con analogo della somatostatina in prima linea di trattamento in pazienti affetti da carcinoma neuroendocrino ben differenziato; solo il 16% dei pazienti con malattia primitiva polmonare ha ottenuto un controllo di malattia (risposta parziale o stabilizzazione) rispetto al 75% dei tumori ben differenziati ad origine digestiva.
L'esiguità dei dati esistenti in letteratura non consente di trarre considerazioni definitive in merito all'approccio terapeutico sistemico nei carcinoidi polmonari in fase avanzata. Sicuramente esiste il razionale per l'utilizzo degli analoghi della somatostatina, data l'espressione recettoriale dei target di terapia, ed è certo il loro ruolo nel controllo della sintomatologia sindromica, mentre ulteriori studi sono necessari per stabilire il loro significato sul controllo della crescita tumorale, soprattutto nelle forme a intermedio grado di malignità.

Bibliografia

1. Godwin JD. Carcinoid tumours. An analysis of 2837 cases. Cancer 1975; 36: 560-69.

2. William e Sandler Classification of neuroendocrine tumors. Lancet 1963;1: 238.

3. Arrigoni MG, Woolner LB, Bernatz PE. Atypical carcinoid tumour of the lung. J Thorac Cardiovasc Surg 1972; 64: 413-21.

4. Travis WD, Corrin B, Shimosato Y et al. The Histological typing of lung and pleural tumours. WHO/IASLC classification of lung and pleural tumors, 3rd Edition, Springer, Berlin, 1999.

5. Hage R, Brutel de la Riviere A, Selderijk CA et al. Update in pulmonary carcinoid tumors: a review article. Ann Oncol 2003; 10(6): 697-704.

6. Travis WD, Rush W, Flieder DB et al. Survival analysis of 200 pulmonary neuroendocrine tumors with clarification of criteria for atypical and its separation from typical carcinoid. Am J Sur Pathol 1998; 22: 934-44.

7. Musi M, Carbone RG, Bertocchi C et al. Bronchial carcinoid tumors: a study on clinicopathologic features and role of octreotide scintigraphy. Lung Cancer 1998; 22: 97-102.

8. Bajetta E, Procopio G, Buzzoni R et al. Advanced in diagnosis and therapy of neuroendocrine tumors. Expert Rev. Anticancer Ther 2001; 1: 89-99.

9. Faiss S, Pape Uf, Bohmig M et al. Prospective randomized, multicenter trial on the antiproliferative effect of lanreotide, interferon alfa, and their combination for therapy of metastatic neuroendocrine gastroenteropancreatic tumours. The International Lanreotide and Interferon Alfa Study

10. Aparicio T, Ducreux M, Baudin E et al. Antitumour activity of somatostatin analogues in progressive metastatic neuroendocrine tumours. Eur J Cancer 2001; 37(8): 1014-19.

11. Ricci S, Antonuzzo A, Galli L et al. Octreotide acetate long-acting release in patients with metastatic neuroendocrine tumors pretreated with lanreotide. Ann Oncol 2000;11(9): 1127-30.

12. Filosso Pl, Ruffini E, Oliaro A et al. Long-term survival of atypical bronchial carcinoids with liver metastases treated with octreotide. Eur J Cardiothorac Surg 2002; 21: 913-17.

13. Granberg D, Eriksson B, Wilander E et al. Experience in treatment of metastatic pulmonary carcinoid tumours. Ann Oncol 2001; 12: 1383-91.

tavola rotonda

Diagnosi a confronto: linee guida per un corretto approccio alla malattia

Moderatori: Arturo Chiti - Alessandro Del Maschio

Ruolo della Radiologia: Lucio Olivetti
Ruolo della Medicina Nucleare: Gianfranco Lima
Endoscopia ed Endosonografia: Claudio De Angelis

Discussants: Arturo Chiti - Carlo Fugazzola

6ª *sessione*

Imaging dei tumori endocrini gastroenteropancreatici

Carlo Fugazzola [(1)], Lucio Olivetti [(2)]

[(1)] *Cattedra di Radiologia*
Università degli Studi dell'Insubria, Varese

[(2)] *Dipartimento di Diagnostica per Immagini*
Azienda ospedaliera Istituti Ospitalieri, Cremona

Abstract

Imaging of digestive neuroendocrine tumours

Digestive and pancreatic endocrine tumours are best divided on clinical grounds into those that produce a recognizable, clinically evident endocrine syndrome (i.e., functioning) and those that exhibit no clinical evidence of hormone production (i.e., clinically silent).
There are many different techniques for detection and staging of functioning tumours that are usually chosen according to the radiologist's experience and preference. In pancreatic endocrine tumours, multidetector CT has higher sensitivity than ultrasound. Biphasic (especially venous-phase) CT and MR imaging have similar effectiveness in the detection of islet cell tumours if fat-satured T1-weighted and delayed enhanced T1-weighted MR imaging are included. Superselective arterial stimulation venous sampling is a useful method for detailed evaluation of overproduction of insulin from pancreatic insulinomas and their localization. Endoscopic ultrasound is highly sensitive, too. However, diagnostic imaging of functioning tumours is very challenging and preoperative localization of pancreatic endocrine tumours may fail; in these patients intraoperative ultrasound and palpation of the pancreas is the only method of localization.
A multitechnique imaging approach may be used to diagnose carcinoid tumors of the gastrointestinal tract that are relatively rare neoplasms.
Clinically silent tumors produce symptoms due to mass effect because of their large size. They are often partially cystic or necrotic. Diagnostic imaging is essential in localization and characterization of non-functiong endocrine tumours.

Tumori endocrini del pancreas

L'inquadramento diagnostico dei tumori endocrini funzionanti (TEF) del pancreas è affidato essenzialmente ai dati clinico-laboratoristici: l'imaging pertanto ha innanzitutto il ruolo di stabilire la sede del focolaio (o, qualora multipli, dei focolai) di iperproduzione ormonale. Va ricordato che i fattori che influenzano l'identificazione dei TEF sono: le dimensioni (spesso esigue, specie per insulinomi e gastrinomi); la sede (intra o extra-pancreatica); la mono o multi-focalità; l'istotipo tumorale (quest'ultimo in particolare condiziona il ruolo della Medicina Nucleare).
Percontro i tumori non funzionanti (TENF), biologicamente inattivi, sono caratterizzati da un quadro clinico del tutto aspecifico: l'imaging ha il compito prioritario di individuare le neoplasie e di tipizzarle.
In entrambe le evenienze, nei TEF e nei TENF maligni, il bilancio di estensione assume particolare importanza ai fini della opzione terapeutica più opportuna (chirurgica, radicale o citoriduttiva, o non chirurgica).

Identificazione della lesione

Ecografia

All'ecotomografia (ETG) i TEF, spesso di piccole dimensioni (< 2 cm), non sono facilmente riconoscibili. L'aspetto ipoecogeno omogeneo trova giustificazione nel substrato isto-patologico di omogenea ipercellularità e conseguente limitato numero di interfacce acustiche; molto rari i tumori isoecogeni (che sfuggono all'individuazione ETG, ad eccezione dei casi in cui provocano una deformazione dei profili ghiandolari) e quelli iperecogeni. Il pattern dei tumori più voluminosi dipende dal grado di vascolarizzazione e ialinizzazione, dalla presenza di aree emorragiche o cistiche, di focolai di calcificazione.

La sensibilità dell'ETG è particolarmente elevata (85-95%) per vipomi, glucogonomi e somatostatinomi, in rapporto alle dimensioni - di solito piuttosto cospicue - di questi tumori; si abbassa a valori meno soddisfacenti (range del 19-63%) per gli insulinomi e i gastrinomi (mediamente più piccoli).

L'ETG non ha difficoltà nell'identificare i TENF che, al momento del ricorso alle indagini strumentali, si presentano come masse ipoecogene (più o meno disomogenee) piuttosto voluminose e con bordi netti, espressione di accrescimento espansivo e non infiltrativo.

L'ecografia endoscopica non ha avuto l'ampia diffusione prevedibile all'inizio degli anni '90 nella diagnosi dei TEF. La metodica, la cui semeiotica è sostanzialmente analoga a quella dell'ETG trans-addominale, ha elevata sensibilità per le neoplasie < 2 cm, con un range peraltro piuttosto ampio (77-100%). La sensibilità è influenzata dalla sede del tumore (in ambito pancreatico può risultare difficoltosa l'individuazione di piccoli tumori della coda); inoltre, le lesioni extra-pancreatiche sono meno agevolmente riconoscibili rispetto a quelle intra-pancreatiche.

L' ecotomografia intra-operatoria (ETG i.o.) ha sensibilità compresa tra l' 83 e il 90% e riveste particolare importanza poiché è in grado sia di localizzare tumori non identificati preoperatoriarnente, sia di reperire lesioni non palpabili intra-operatoriamente. La sensibilità dell'ETG i.o. è influenzata dalla sede intra o extra-pancreatica dei foci tumorali, abbassandosi dal 95 al 58%; a tale riguardo, va aggiunto che la palpazione chirurgica è meno efficace per i focolai intra-ghiandolari che per quelli extra-ghiandolari. ETG i.o. e palpazione sono pertanto complementari e consentono, associate, di individuare pressoché tutti i TEF.

Tomografia computerizzata

Con la tomografia computerizzata (TC) senza mezzo di contrasto (mdc) i TEF con sviluppo intra-pancreatico, essendo generalmente isodensi rispetto all'adiacente parenchima, sono raramente identificabili, a meno che non alterino i contorni dell'organo o non contengano calcificazioni.

La TC spirale con tecnica contrastografica dinamica dual phase consente lo studio del pancreas in fase sia arteriosa sia portale. Con la prima, i TEF appaiono come noduli fugacemente ed omogeneamente iperdensi, in ragione della loro maggior vascolarizzazione che determina un gradiente densitometrico rispetto al parenchima indenne; successivamente, in fase portale, si osserva frequentemente la riduzione dell'*enhancement* tumorale e l'incremento di quello parenchimale: le lesioni diventano meno visibili e quindi scarsamente individuabili. Lo studio contrastografico in doppia fase è peraltro necessario, perché in taluni casi la dinamica dell'*enhancement* tumorale è rallentata, con conseguente visualizzazione esclusiva o comunque migliore del nodo neoplastico in fase portale. La fase venosa dello studio dinamico consente inoltre di documentare le rare lesioni ipovascolarizzate o cistiche (Figura 1).

Figura 1: TC addominale: tumore endocrino del processo uncinato del pancreas clinicamente non funzionante

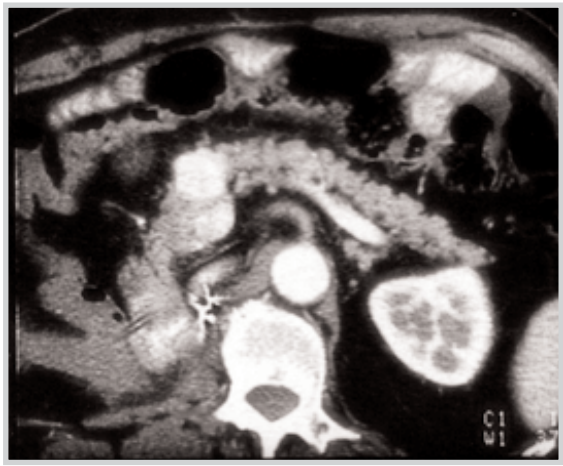

Le potenzialità diagnostiche della TC spirale sono certamente superiori a quelle dell'ETG, con particolare riguardo all'individuazione dei tumori più piccoli (con diametro < 2 cm); i valori di sensibilità per i gastrinomi e gli insulinomi variano dal 73 al 100%: questi dati, ricavati da casistiche numericamente esigue, meritano di essere validati da ulteriori studi su serie di pazienti quantitativamente più consistenti.
Il riconoscimento dei TENF è abbastanza agevole: le neoplasie appaiono ipodense in fase precontrastografica e iperdense dopo mdc, in quanto generalmente ben vascolarizzate. Non di rado nel contesto dei TENF più voluminosi si apprezzano calcificazioni, aree necrotiche e talora cistiche; ciò si traduce nella compromissione dell'uniformità strutturale che caratterizza i tumori più piccoli.
La diagnosi differenziale nei confronti dell'adenocarcinoma duttale è solitamente agevole, mentre non sempre è semplice quella con altri tumori rari del pancreas esocrino (carcinoma acinare; tumore epiteliale solido papillare); ne deriva che la precisa definizione dell'istotipo tumorale è ottenibile solo con l'agospirato di solito eco-guidato. Va aggiunto infine che i TENF, quando di piccole dimensioni e pertanto asintomatici, possono rappresentare un reperto TC (o ETG) del tutto occasionale, analogamente a quanto avviene per gli angiomi epatici e gli angiomiolipomi renali.

Risonanza Magnetica
La diagnostica del pancreas con Risonanza Magnetica (RM) ha subito nel corso degli ultimi anni progressivi affinamenti; particolarmente utili si sono dimostrati, per l'individuazione dei piccoli TEF, la tecnica di soppressione del grasso e lo studio dinamico con somministrazione di mdc paramagnetico (in maniera similare a quanto avviene per la TC, le lesioni, ipointense nelle sequenze basali, possono divenire iperintense dopo mdc, in rapporto alla loro ricca vascolarizzazione) (Figura 2).
Dalla Letteratura si evince, per insulinomi e gastronomi, una sensibilità compresa tra il 65 e il 100%, sostanzialmente sovrapponibile a quella della TC spirale; si tratta peraltro di piccole serie che, come già detto, necessitano di ulteriori conferme.

Figura 2: RM addominale: neoplasia endocrina della testa del pancreas (la freccia indica la lesione dopo somministrazione di mdc paramagnetico)

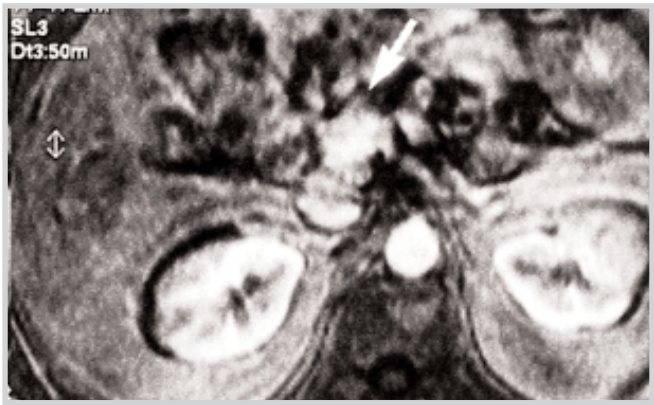

Arteriografia e sampling venoso

L'arteriografia selettiva del tripode celiaco e dell'arteria mesenterica superiore viene tuttora impiegata, nonostante la sua invasività. La sensibilità per gli insulinomi (63-90%) è complessivamente superiore a quella per i gastrinomi (15-88%).

Il sampling venoso provocato consiste nel prelievo di sangue dalle vene sovraepatiche per il dosaggio ormonale, dopo iniezione selettiva nelle arterie peri-pancreatiche (arterie epatica, gastro-duodenale, splenica, mesenterica superiore) di gluconato di calcio per gli insulinomi e di gastrina per i gastrinomi. La metodica, piuttosto indaginosa, ha una soddisfacente sensibilità complessiva che si aggira intorno all'84% (range del 65 - 100%).

Bilancio di estensione

L'imaging ha il compito di definire i rapporti delle neoplasie con le strutture vascolari peri-pancreatiche, il cui coinvolgimento è pressoché sempre assente nei piccoli TEF, mentre si può rilevare non raramente nei TENF voluminosi. A tale riguardo, la TC rappresenta la metodica di elezione.

Per quanto riguarda il coinvolgimento linfonodale, ETG e TC si equivalgono. I risultati non sono peraltro soddisfacenti: linfonodi macroscopicamente normali (in genere non visibili all'imaging) possono già essere sede di micrometastasi; al contrario, linfonodi aumentati di volume possono essere di natura reattiva o metastatica.

Nell'identificazione delle metastasi epatiche l' ETG ha sensibilità inferiore sia rispetto alla TC che alla RM; le lesioni, essendo ben vascolarizzate (analogamente ai tumori primitivi), in TC e in RM sono esclusivamente o più agevolmente individuabili nella fase arteriosa dello studio dinamico post-contrastografico.

Carcinoidi del tratto gastroenterico

I carcinoidi, quando asintomatici, sono diagnosticati solo occasionalmente (riscontro endoscopico o laparotomico).

Abbastanza spesso il quadro clinico è aspecifico; qualora l'endoscopia delle alte e delle basse vie digestive fosse negativa, è indicato il ricorso al clisma dei tenue e, in seconda istanza, alla TC. Il clisma del tenue raramente individua il tumore primitivo (spesso rappresentato da un nodulo sottomucoso con diametro < 2 cm); più frequentemente evidenzia i segni secondari al coinvolgimento mesenteriale (anse intestinali fisse, con decorso angolato). La TC è ancor

meno idonea a riconoscere la localizzazione primitiva intestinale; l'interessamento del mesentere è valutabile con maggior affidabilità, concretizzandosi in masse da cui si dipartono sottili *strand* (a disposizione raggiata) in direzione delle anse intestinali, espressione dei fenomeni di reazione desmoplastica indotta a livello mesenteriale dalla serotonina secreta dal tumore. Abbastanza caratteristico il riscontro, nel contesto della massa, di calcificazioni di diverse dimensioni. La TC inoltre è in grado di valutare la diffusione della malattia ai linfonodi retroperitoneali e al fegato (le metastasi epatiche, analogamente a quelle dei tumori endocrini del pancreas, sono generalmente ben vascolarizzate).
Laddove siano presenti metastasi epatiche, abitualmente il quadro clinico è specifico; in tale evenienza la scintigrafia rappresenta l'esame di prima istanza e le altre indagini strumentali (endoscopia, studio contrastografico delle vie digestive, TC) trovano comunque indicazione in seconda battuta, allo scopo di fornire le informazioni morfologiche che non competono alla Medicina Nucleare.

Letture consigliate

- Anderson MA, Carpenter S, Thompson NW et al. Endoscopic ultrasound is highly accurate and directs management in patients with neuroendocrine tumors of the pancreas. Am J Gastroenterol 2000; 95: 2271-77.
- Baba Y, Miyazono N, Nakayo M et al. Localization of insulinomas. Comparison of conventional arterial stimulation with venous sampling (ASVS) and superselective ASVS. Acta Radiol 2000; 41: 172-77.
- Buetow PC, Miller DL, Parrino TV et al. Islet cell tumors of the pancreas: clinical, radiologic and pathologic correlation in diagnosis and localization. Radiographics 1997; 17: 453-72.
- Fidler JL, Fletcher JG, Reading CC et al. Preoperative detection of pancreatic insulinomas on multiphasic helical CT. Am J Roentgenol 2003; 181: 775-80.
- Furukawa H, Mukai T, Kosuge T et al. Nonfunctioning islet cell tumors of the pancreas: clinical, imaging and pathological aspects in 16 patients. J Clin Oncol 1998; 28: 255-61.
- Horton KM, Kamel I, Hofmann L et al. Carcinoid tumors of the small bowel: a multitechnique imaging approach. Am J Roentgenol 2004; 182: 559 – 67.
- Ichikawa T, Peterson MS, Federle MP et al. Islet cell tumor of the pancreas: biphasic CT versus MR imaging in tumor detection. Radiology 2000; 216: 163-71.
- King AD, Ko GT, Yeung VT et al. Dual phase spiral CT in the detection of small insulinomas of the pancreas. Br J Radiol 1998; 71: 20-23.
- Owen NJ, Sohaib SAA, Peppercorn PD et al. MRI of pancreatic neuroendocrine tumours. Br J Radiol 2001; 74: 968-73.
- Panzuto F, Falconi M, Nasoni S et al. Staging of digestive endocrine tumours using helical computed tomography and somotostatin receptor scintigraphy. Ann Oncol 2003; 14: 586-91.
- Paulson EK, McDermott VG, Keogan MT et al. Carcinoid metastases to the liver: role of triple-phase helical CT. Radiology 1998; 206: 143-50.
- Procacci C, Megibow AJ. Imaging of the pancreas. Cystic and rare tumors. Springer-Verlag, Berlin Heidelberg, 2003.
- Sheth S, Hruban RK, Fishman EK. Helical CT of islet cell tumors of the pancreas: typical and atypical manifestations. Am J Roentgenol 2002; 179: 725-30.
- Volpi D, Meroni L, Rozzi G et al. Diagnostica per immagini dei tumori neuroendocrini gastroenteropancreatici. In: Cirillo F (ed). I tumori endocrini gastroenteropancreatici, 3° edizione. Casa Editrice Ambrosiana, Milano, 2001; 155-200.

Ruolo della Medicina Nucleare

Gianfranco Lima

Servizio di Medicina Nucleare
Azienda ospedaliera Istituti Ospitalieri
Cremona

Abstract

Diagnosis in comparison: the nuclear medicine role

Today the Evidence Based Medicine allows to employ the most appropriate methodology within the diagnostic-therapeutic stepped process, which develops the clinical knowledge of that particular patient.
The Nuclear Medicine is an important step: it permits to know the tissue and/or system metabolism, expanding the structural radiological information.
In the neuroendocrine tumour diagnosis the available radiotracers are: ^{131}I or ^{123}I MIBG, for studying neoplasm of chromaffin cell origin; ^{111}In [DTPA-D-Phe] octreotide, a somatostatin (SS) analogue, for studying GEP tumors and other forms, rich of type 2 and 5 SS-receptor; ^{18}F-FDG, the most utilizable positronic tracer, which magnifies the effect on the diagnostic and therapeutic strategy, with a great prognostic value.
The Nuclear Medicine methodology performs a rule during every step of oncologic disease, from the early staging to the therapeutic response validation.
Then the pharmacological research increases the nuclear imaging potentials with new radiocompounds (for example other SS analogues) and new gamma and positronic radionuclides for the peptide ligand.

Valutare l'impatto clinico di una metodica diagnostica è un'impresa affascinante, ma spesso ostica da affrontare, perché in primo luogo richiede allo specialista di liberare le sue scelte da una visione di preferenzialità, di primogenitura, ed essere informato dettagliatamente sul quesito clinico e ad esso rispondere nel modo più oggettivo: in una parola vivere quotidianamente la tanta auspicata medicina basata sull'evidenza o più semplicemente la tanto invocata appropriatezza della prestazione.
Dunque è necessaria un'informazione "intrinseca" alla diagnostica d'immagine (conoscenza della struttura e della funzione del sistema in esame) ed una "estrinseca", che permette di conoscere la storia della malattia in quel determinato paziente. Da qui deriva una scala dell'approccio diagnostico ben disegnata in funzione della progressiva informazione che viene offerta ed immagazzinata: un piolo di questa scala è certamente la Medicina Nucleare con la sua prerogativa di fornire informazioni di funzione, di metabolismo tissutale.
Nel campo di applicazione dei tumori neuroendocrini (NET) un esempio chiaro ci viene dato da un radiotracciante in auge dagli anni '80, la MIBG o Meta-Iodo-Benzil-Guanetidina radioiodata, che ha l'obiettivo di visualizzare le neoplasie del tessuto cromaffine, avendo un comportamento biologico simile a quello della norepinefrina.
La MIBG radioiodata è impiegata nella differenziazione e caratterizzazione di una massa, in primo luogo surrenalica, talora con le caratteristiche dell'incidentaloma per porre la diagnosi di feocromocitoma: la metodica ha un'elevata sensibilità, prossima al 90%, ed una specificità ancora più marcata. Altra patologia di primaria indicazione è il neuroblastoma, patologia pediatrica, dove la MIBG, marcata con 123I, ha rilevanza soprattutto nella individuazione delle metastasi, per formulare non solo diagnosi di ripresa di malattia, ma anche per definire una prognosi, selezionando i pazienti che gioveranno di una terapia radiometabolica con ^{131}I.

L'impiego della MIBG ha i suoi limiti che determinano un certo numero di falsi negativi, legati alle piccole dimensioni della lesione oppure alla presenza di ampie aree di tessuto necrotico in seno alla neoplasia: queste conoscenze strutturali non invitano ad utilizzare la scintigrafia per la stadiazione iniziale della malattia. L'approccio però cambia se ci troviamo di fronte alla valutazione della risposta ad un trattamento: recidiva o necrosi?
Un altro importante radiotracciante per lo studio dei NET è il ^{111}In [DTPA-D-Phe] octreotide, analogo della somatostatina (SS), con elevata affinità per i recettori sstr 2 e minore per il sottogruppo 5. Da questa peculiarità deriva che la lesione neoplastica deve avere un'alta densità per sstr 2, come è espressa solitamente dai tumori gastro-entero-pancreatici (GEP), quali il gastrinoma e i carcinoidi dell'intestino, ma non dall'insulinoma. Un altro dato di biodistribuzione da tenere in considerazione è che la presenza di sstr 2 e/o 5 non è prerequisito di positività scintigrafica: come esempio si possono portare i tumori timici, ricchi di sstr 3, ma visualizzabili con ^{111}In-pentatreotide. La captazione e la successiva ritenzione in vivo del complesso dipende non solo dall'affinità recettoriale, ma anche dall'efficienza dell'internalizzazione dello stesso nella cellula, a dimostrazione che l'imaging funzionale è la sommatoria di tanti fattori (Figura 1).

Figura 1: NET primitivo del pancreas: metastasi polmonari, epatiche e linfoadenopatie addominali; riscontro di adenolinfopatie in sede pelvica

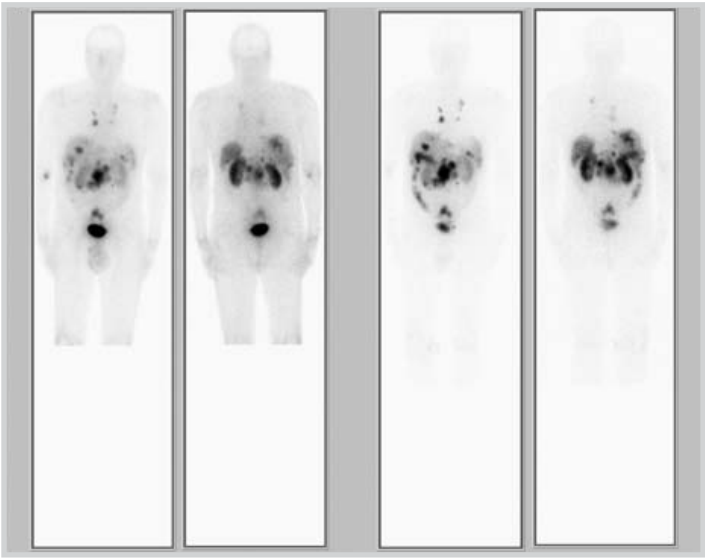

L'indicazione all'impiego di questo radioanalogo della SS è nella ricerca o conferma della lesione primitiva (elevata sensibilità e specificità), nella definizione dell'estensione della malattia, nella successiva indicazione alla terapia con analoghi della SS "freddi" e radiomarcati ed infine nella valutazione della risposta al trattamento.
La ricerca farmacologica è costantemente rivolta alla produzione di nuovi analoghi della somatostatina con affinità recettoriali sempre più ampie, così come la radiochimica tende a studiare nuove possibilità di marcatura di peptidi, impiegando radionuclidi sempre più specifici nel campo di applicazione, sia essa la diagnostica o la terapia radiometabolica. Nuovi

radiotraccianti che ci permetteranno di studiare con maggiore sensibilità altre forme di neoplasia neuroendocrina (insulinoma, nodulo polmonare), estendendo l'interesse verso altre neoplasie quali il carcinoma della mammella e della prostata.
In relazione all'elevata specificità di questi radiotraccianti la metodica medico-nucleare offre un altro ausilio diagnostico-terapeutico, rappresentato dalla sonda intraoperatoria per la chirurgia radioguidata, realizzabile con la somministrazione di ^{131}I-MIBG, Octreoscan, traccianti di densità cellulare (Sestamibi, Tetrofosmina), ma è fortemente auspicabile che la ricerca biomedica ci fornisca anticorpi monoclonali da radiomarcare, avendo così un rapporto segnale T/nT molto elevato (sistema avidina/biotina).
Infine non si può sottacere della PET con l'impiego del ^{18}F-FDG, quantunque la metodica non sia presente omogeneamente su tutto il territorio italiano. Per la sua informazione prettamente metabolica (consumo di glucosio) della massa neoplastica, incrementa le potenzialità dell'imaging in ogni fase della storia clinica del paziente neoplastico. Con la tecnica della fusione delle immagini, resa ancora più semplice con le nuove apparecchiature PET-TC, possiamo associare all'informazione funzionale quella strutturale incrementando ulteriormente l'impatto sulla scelta terapeutica, che diventa molto spesso decisivo, confermato ormai da molti studi multicentrici su varie tipologie di malattia neoplastica.
Per obiettività dobbiamo altresì ricordare che la PET ha un impiego limitato nel campo dei NET. Questo è in relazione alla relativa bassa sensibilità dello studio con ^{18}F-FDG, che viene attualmente impegato nei tumori cromaffini MIBG-negativi con elevato sospetto di ripresa di malattia e nelle forme aggressive GEP.
Esistono altri traccianti positronici, quali ^{11}C-5HTP, ^{11}C-LDOPA, ^{124}I-MIBG, con più elettivo tropismo metabolico per i NET, ma la loro emivita fisica molto breve richiede la presenza del ciclotrone in loco e dunque si riduce la possibilità di impiego nelle strutture sanitarie.
In conclusione la valutazione dell'impatto clinico di queste metodiche scintigrafiche richiede di pesarne i costi, economici e radioprotezionisti, entrambi non sottovalutabili, per giustificare la scelta diagnostica ed ottimizzare l'informazione raccolta.
L'indagine medico-nucleare nello studio dei NET si giustifica, a mio parere, perché è utile, talora indispensabile nell'impostazione della strategia terapeutica, valutandone a priori l'appropriatezza e a posteriori l'efficacia. Dà informazioni esclusive sul metabolismo della neoplasia di quel determinato paziente in relazione al grado di differenziazione della neoplasia e risponde al quesito cruciale dell'oncologo nel porre diagnosi differenziale fra tessuto vitale e necrosi sia in corso di terapia che nel follow up per porre diagnosi, la più precoce possibile, di ripresa di malattia.
Certamente l'imaging medico-nucleare non può fare a meno dell'informazione strutturale, dunque la necessità di una diagnostica integrata; ma aggiungo che non può fare a meno neanche di una solida conoscenza teorico-pratica quando affronta settori di "nicchia" dell'oncologia, che richiedono quel *know-how* proprio dei centri di riferimento. Quest'ultimo aspetto lo inserirei nel processo di ottimizzazione, così come la tecnologia impiegata e la qualità dei controlli sull'intera procedura diagnostica, tipici di questo pilastro della radioprotezione del paziente.

Letture consigliate

- Bertherat J, Tenenbaum F, Perlemoine K et al. Somatostatin receptors 2 and 5 are the major somatostatin receptors in insulinomas: an in vivo and in vitro study. J Clin Endocrinol Metab 2003; 88 (11): 5353-60.
- Chiti A, Briganti V, Fanti S. et al. Results and potential of somatostatin receptor imaging in gastroenteropancreatic tract tumors . Q J Nucl Med 2000; 44 (1): 42-49.
- Cimitan M, Bonadonna A, Cannizzaro R et al. Somatostatin receptor scintigraphy versus chromogranin A assay in the management of patients with neuroendocrine tumors of different types: clinical role. Ann Oncol 2003; 14 (7): 1135-41.
- Hashemi SH, Benjegard SA, Ahlman H et al. ^{111}In-labelled octreotide binding by the somatostatin receptor subtype 2 in neuroendocrine tumors. Br J Surg 2003; 90 (5): 549-54.
- Kaltas G, Korbonits M, Heintz E et al. Comparison of somatostatin analog and MIBG radionuclides in the diagnosis and localization of avanced neuroendocrine tumors. J Clin Endocrinol Metab 2001; 86 (2): 895-902.
- Mirallie E, Patton F, Malvaux P et al. Value of endoscopic ultrasonography and somatostatin scintigraphy in the preoperative localization of insulinomas and gastrinomas. Experience of 54 cases. Gastroenterol Clin Biol 2002; 24 (4): 360-70.
- Panzuto F, Falconi M, Nasoni S et al. Staging of digestive endocrine tumors using helical computed tomography and somatostatin receptor scintigraphy. Ann Oncol 2002; 14 (4): 586-91.
- Scillaci O, Spanu A, Scoinaro F et al. Somatostain receptor scintigraphy in liver metastasis detection from gasteroenteropancreatic neuroendocrine tumors. J Nucl Med 2003; 44 (3): 359-68.
- van der Itrel B, Stokkel MP, Chiti A et al. Effective treatment of bone metastasis from neuroendocrine tumors of pancreas with high activities of Indium- ^{111}Pentetreotide. Eur J Endocrinol 2003; 149 (6): 479-83.
- Wester HJ, Schottelins M, Scheidhaner K et al. PET imaging of somatostatin receptors: design, synthesis and preclinical evaluation of a novel ^{18}F - labelled, carbohydrate analogue of octreotide. Eur J Nucl Med Mol Imaging 2002; 29 (12): 1571-80.
- Zuetenhorst IM, Hoefnageli CA, Boot H et al. Evaluation of ^{111}In-Pentetreotide, ^{131}I- MIBG and bone scintigraphy in the detection and clinical management of bone metastases in carcinoid disease. Nucl Med Commun 2002; 23 (8): 735-41.

Endoscopia ed endosonografia nella diagnosi dei tumori neuroendocrini

Claudio De Angelis, Anna Isabello, Luisa Tesio, Francesca Curri, Mario Rizzetto

Servizio di Ecoendoscopia Digestiva
SCDU Gastroenterologia ed Epatologia
Azienda Ospedaliera San Giovanni Battista
Torino

Abstract

Endoscopy and endo-ultrasonography in management of neuroendocrine tumors

Gastroenteropancreatic (GEP) neuroendocrine tumors (NETs) are rare neoplasias, which are often difficult to localize, although suspected on clinical basis. Endoscopy and Endoscopic Ultrasonography (EUS) are useful in diagnosis, staging and follow-up of carcinoid tumors of the gastrointestinal (GI) wall. Furthermore EUS has a crucial role in the preoperative localization of pancreatic NETs. Today therapeutic endoscopy (mucosectomy, laser-therapy) can play a role in the treatment of NETs of the GI wall, in selected cases. EUS is a reliable and highly accurate technique for localizing primary NETs of the duodeno-pancreatic area and assessing local extent of carcinoids of the GI tract. In conclusion Endoscopy and EUS must be considered of outstanding value in diagnosis, localization, decision making and management of GEP neuroendocrine tumors.

Introduzione

I tumori neuroendocrini (NET) gastroenteropancreatici (GEP) sono tumori tradizionalmente considerati rari e che tali sono rimasti nonostante le considerevoli attenzioni ed il sempre più ampio interesse suscitato nel mondo clinico e scientifico negli ultimi anni. Il sospetto diagnostico si basa su sintomi, segni clinici e su specifici test di laboratorio per le forme funzionanti; diversamente, le forme non funzionanti sono un riscontro del tutto occasionale. [1-3] I NET del tratto gastrointestinale, i cosiddetti carcinoidi, originano dalle cellule enterocromaffini (EC) localizzate principalmente nell'appendice, intestino tenue e retto. [2-4] I carcinoidi gastrici vanno considerati a parte, poiché originano dalle cellule *enterochromaffin-like* (ECL), che si osservano principalmente in condizioni di ipergastrinemia, come ad esempio nella gastrite atrofica, con ipo-acloridria, nell'anemia perniciosa o nella sindrome di Zollinger-Ellison. [2-7] I NET pancreatici originano dalle cellule insulari del pancreas e comprendono anche le neoplasie endocrine dell'area duodeno-pancreatica e i carcinomi endocrini del pancreas, ben o scarsamente differenziati. [8,9] Essi pongono problemi differenti in termini di diagnosi, localizzazione e terapia rispetto a quelli del tratto gastrointestinale.
I tumori endocrini GEP rappresentano un problema complesso per l'imaging diagnostico per diversi motivi:

- le piccole dimensioni (il 55-70% degli insulinomi è inferiore a 2 cm di diametro, il 38% dei gastrinomi misura meno di 1 cm, l'80% delle lesioni rettali sono inferiori a 1 cm e solo il 5% superano i 2 cm; spesso i carcinoidi gastrointestinali sono inferiori a 1.5 cm);
- la sede profonda nel retroperitoneo, talora anche extrapancreatica;
- le localizzazioni multiple;
- la sede talvolta soltanto sottomucosa nella parete GI. [1-4]

Ciò ha condotto ad una congerie di test diagnostici, che sono stati via via proposti ed introdotti con maggiore o minore fortuna nella pratica clinica. [10-12] Oggetto dell'attuale trattazione sarà il ruolo delle tecniche endoscopiche ed ecoendoscopiche.

Le tecniche endoscopiche

L'endoscopia permette di individuare e di diagnosticare, mediante prelievi bioptici mirati, neoplasie endocrine a localizzazione mucosa e sottomucosa, site in tutte le sedi gastrointestinali raggiungibili da un endoscopio. L'esofagogastroduodenoscopia (EGDS) consente di diagnosticare i carcinoidi gastrici che sembrano essere ritrovati con frequenza crescente (13.5% di tutti i tumori NET digestivi in una recente ed ampia casistica italiana), [13] ma anche i più rari carcinoidi duodenali. Inoltre, non va dimenticato il ruolo che tale esame endoscopico, eseguito in modo mirato e fino alla III-IV porzione duodenale, deve avere nella ricerca dei gastrinomi, che si ritrovano in sede duodenale in percentuali sempre maggiori nelle casistiche più recenti e soprattutto nella sindrome MEN 1 (20-65%). [13-16] Tuttavia il test di scelta per la localizzazione dei gastrinomi duodenali rimane la transilluminazione endoscopica intraoperatoria, anche se la parete mediale del duodeno non è esplorabile con questa metodica. [17,18]
La colonscopia può essere utile nella ricerca e diagnosi istobioptica dei NET del colon (17-28% di tutti i carcinoidi GI a cellule EC), di cui i più frequenti sono certamente quelli rettali (15-20%); tale esame, nella ricerca di un NET, va associato alla ileoscopia retrograda o eventualmente all'ileografia retrograda. [4,13,19] Oggi è possibile estendere l'esplorazione endoscopica al piccolo intestino, ma gli enteroscopi *push-type* disponibili non consentono di esplorare l'ileo ed a volte neppure il digiuno distale. Questo li rende poco utili nel campo dei carcinoidi intestinali in quanto il 28-40% di questi si localizza nell'ileo, e di questi circa il 40% entro 60 cm dalla valvola ileocecale, [4,19] mentre solo sporadica è la localizzazione digiunale di carcinoidi, gastrinomi e somatostatinomi. L'ileo distale è raggiungibile con l'enteroscopia intraoperatoria o laparoscopicamente assistita oppure a mezzo di enteroscopia con videocapsula, che tuttavia non consente né prelievi bioptici, nè la visione orientata. [20] Sono comunque pronti per essere testati nella clinica strumenti endoscopici dalle particolari caratteristiche tecniche che permettono l'esplorazione di tutto l'ileo. L'ERCP con duodenoscopio a visione laterale era considerata valido strumento diagnostico nei tumori insulari del pancreas; [21] oggi tale tecnica non è più utilizzata anche se il duodenoscopio può essere necessario per meglio valutare le lesioni ampollari (il 9,3% dei già rarissimi somatostatinomi può localizzarsi all'ampolla di Vater). Inoltre tutte queste tecniche endoscopiche hanno un ruolo nel *follow-up* dei pazienti dopo trattamento sia chirurgico sia endoscopico.
Sempre di più l'endoscopia si va spostando dal campo meramente diagnostico a quello terapeutico e l'endoscopia interventistica può avere un ruolo, sia pure in casi selezionati, nel trattamento dei NET digestivi. [22,23] Le tecniche di Endo-Terapia possono avere intento di cura per lesioni a localizzazione mucosa e/o sottomucosa di dimensioni <1 cm a livello di esofago, stomaco, duodeno e colon, <1.5 cm a livello del retto per tumori ben differenziati. Si tratta di lesioni molto spesso ben vascolarizzate e quindi con un certo rischio di sanguinamento. La mucosectomia endoscopica (EMR) con diverse varianti tecniche [22,23] sta diventando la terapia endoscopica di scelta perché permette di scendere profondamente con la resezione nella sottomucosa consentendo di asportare anche lesioni con parziale interessamento della stessa; infine, tale metodica rende possibile l'esame istologico del pezzo di resezione.

L'ecoendoscopia

Qualsiasi terapia (endoscopica o chirurgica) con intento curativo richiede un'accurata stadiazione preoperatoria: loco-regionale per i parametri T/N e sistemica per il parametro M. L'ecoendoscopia (EUS) è una tecnica mista che coniuga i vantaggi dell'endoscopia con quelli dell'ecografia, utilizzando un endoscopio dedicato per portare il trasduttore ecografico nelle immediate adiacenze dell'organo e della lesione bersaglio. Essa è stata introdotta agli inizi degli anni '80 ad opera di gruppi di ricercatori statunitensi, giapponesi e tedeschi, proprio per ovviare alle difficoltà delle altre metodiche di *imaging*, allora disponibili, nello studio del pancreas; ci si è però resi conto ben presto che la metodica permetteva di ottenere immagini dettagliate ed ad alta risoluzione degli strati della parete gastrointestinale, con una buona correlazione tra strati ecografici e strati anatomici. [2,12,24] A ciò è seguita una lunga serie di studi negli anni '80 che ha dimostrato l'accuratezza dell'EUS nella stadiazione preoperatoria loco-regionale dei tumori digestivi secondo il TNM. [25]

L'avvento dell'EUS ha quindi rappresentato un significativo passo avanti nello *staging* loco-regionale di tutti i tumori gastrointestinali raggiungibili da un endoscopio. Essa può visualizzare i singoli strati della parete digestiva (5-9 a seconda delle frequenze utilizzate), permettendo di identificare lesioni anche di 2-3 mm di diametro e di stadiare accuratamente la profondità di invasione parietale e l'eventuale coinvolgimento linfonodale loco-regionale. [26] Permette di individuare e di stadiare i NET fino a 2 mm di diametro, localizzati nella parete esofago-gastrica, duodenale e colorettale, già identificati e diagnosticati dall'endoscopia con biopsie, ma anche lesioni a localizzazione solo sottomucosa, non visibili con l'endoscopia (per esempio, i gastrinomi duodenali). All'EUS queste lesioni si presentano come ipoecogene, rotonde od ovalari, ben demarcate e per lo più localizzate nel 2° o 3° strato parietale, talora con invasione transmurale della parete GI. [2,12,25] I dati che l'EUS può fornire, vale a dire le dimensioni esatte del tumore, la profondità di invasione parietale e l'eventuale coinvolgimento linfonodale locale, hanno valore prognostico con un preciso impatto clinico. [2,12,27,28] Per tale motivo oggi si può a ragione affermare che una valutazione ecoendoscopica pre-trattamento sia *mandatory* perché le suddette caratteristiche endosonografiche correlano con il rischio di metastasi (valore prognostico) e sono fondamentali nel determinare la scelta terapeutica: resezione o ablazione endoscopica, resezione locale o resezione radicale (impatto clinico).

L'EUS ha dimostrato un'accuratezza globale di circa il 75% nella valutazione della profondità di invasione parietale e del coinvolgimento linfonodale in un lavoro ormai datato di Yoshikane et al. [27] Oggi le minisonde ad alta frequenza consentono di ottenere accuratezze superiori al 90% nel differenziare lesioni T1m da T1sm [29,30] e l'EUS con agoaspirato (EUS-FNA) ha permesso di aumentare l'accuratezza diagnostica dell'ecoendoscopia sui linfonodi (92%) soprattutto migliorandone la specificità (93%). [31]

L'EUS può anche essere usata per la valutazione della radicalità della resezione endoscopica e nel *follow-up* dei pazienti. [12]

I NET pancreatici pongono problemi differenti in termini di diagnosi, localizzazione e terapia. Una volta che la diagnosi sia provata, sulla base di dati clinici e di laboratorio, se si prende in considerazione l'opzione terapeutica chirurgica, almeno nei pazienti senza metastasi a distanza, una corretta localizzazione e stadiazione preoperatoria della neoplasia è obbligatoria per ottimizzare la strategia chirurgica, ridurre i tempi dell'intervento e migliorarne i risultati. [10,12] Diverse tecniche di imaging sono oggi disponibili e gli avanzamenti tecnologici di alcune di queste (US, TC, PET, RM) sono stati tumultuosi negli ultimi anni, tuttavia l'EUS mantiene un ruolo importante nella localizzazione pre-operatoria di piccoli tumori pancreatici non visualizzabili con altre metodiche. L'EUS rimane infatti la tecnica diagnostica più accurata per l'*imaging* pancreatico e può fornire immagini ad altissima risoluzione del paren-

chima pancreatico e delle strutture circostanti. [12,25,32] Tali caratteristiche ne hanno fatto la tecnica di immagine più accurata per la diagnosi di neoplasie pancreatiche di piccole dimensioni. [25] In numerosi studi [15,33-39] l'EUS ha dimostrato un'elevata sensibilità (57-100%) e specificità (88-95%) nel localizzare i NET pancreatici.
Anche nell'esperienza del nostro Centro [12] tale tecnica ha rivelato un'elevata sensibilità nella corretta localizzazione di tumori NE del pancreas (86.7%) ed una scarsa resa diagnostica per le lesioni della parete duodenale (37.5%); ma in assoluta contro-tendenza con i dati in Letteratura, ha anche dimostrato una buona sensibilità per le neoplasie della coda del pancreas (71.4%) e per le localizzazioni linfonodali, ove si è rivelata superiore anche alla scintigrafia con analogo marcato (SRS) (90.9% vs 54.5%). L'EUS è una tecnica sicura, solo parzialmente invasiva, di solito ben tollerata (nessuna complicanza nella nostra casistica); l'EUS ha anche dimostrato un buon impatto clinico in questa patologia: ha cambiato il piano di trattamento in 17/39 pazienti (44%) con tumori pancreatici e in 7/11 (63.6%) con carcinoidi gastrici e rettali. L'uso dell'EUS come metodica di prima scelta per la localizzazione dei NET pancreatici avrebbe determinato un significativo risparmio di costi in 15/23 pazienti (65.2%) evitando multiple procedure diagnostiche, sia più invasive (angiografia) sia più costose (SRS o RM). Alle stesse considerazioni sono giunti anche Bansal et al., [40] per cui in conclusione si può affermare che l'EUS è altamente accurata nella localizzazione dei NET pancreatici e nella stadiazione loco-regionale dei NET della parete gastrointestinale; è la singola modalità di localizzazione e di stadiazione preoperatoria più sensibile in questo ambito clinico; è *cost-effective* se usata precocemente nella strategia di localizzazione preoperatoria: riduce la necessità di test addizionali più invasivi e/o costosi ed evita morbilità non necessaria e spreco di risorse; va quindi usata in uno stadio precoce del percorso diagnostico, subito dopo un'ecografia o una TC spirale per escludere metastasi epatiche
Così come per l'endoscopia, anche l'ecoendoscopia si va proiettando dal campo della mera diagnostica morfologica a quello della diagnostica interventistica (EUS-FNA) con possibili, ma in parte ancora futuribili, risvolti terapeutici (mucosectomia endoscopica assistita da minisonde ad alta frequenza; iniezione EUS-guidata di farmaci, alcol, virus modificati, citoimpianti, semi per brachiterapia oppure radiofrequenza, micro-onde). [41]

Bibliografia

1. Jensen RT, Norton JA. Endocrine tumors of the pancreas. In: Feldman M, Scharshmidt BF, Sleisenger MH (eds). Sleisenger and Fordtran's. Gastrointestinal and Liver Disease: Pathophisiology, Diagnosis, Management. PA Saunders, Philadelphia, 1998; 871-95.

2. De Angelis C, Carucci P, Malcotti C, Curri F. Ruolo dell'ecoendoscopia nella localizzazione e stadiazione delle neoplasie neuroendocrine gastroenteropancreatiche. In: Cirillo F (ed). I tumori neuroendocrini gastroenteropancreatici. Manuale di diagnosi e trattamento, 3° edizione. Casa Editrice Ambrosiana, Milano, 2001; 201-15.

3. Percopo V, Kaplan EL. GEP and multiple neuroendocrine tumors. Piccin, Padova, 1996.

4. Kvols LK. Gastrointestinal carconoid tumors and the malignant carcinoid syndrome. In: Feldman M, Scharshmidt BF, Sleisenger MH (eds). Sleisenger and Fordtran's. Gastrointestinal and Liver Disease: Pathophisiology, Diagnosis, Management. PA Saunders, Philadelphia, 1998; 1831-43.

5. Modlin IM, Gilligan CJ, Lawton GP, Tang LH, West AB, Darr U. Gastric carcinoids: the Yale experience. Arch Surg 1995;130: 250-56.

6. Schninrer II, Yao JC, Ajani JA. Carcinoid. A comprehensive review. Acta Oncologica 2203; 42: 672-92.

7. Modlin IM, Lye KD, Kidd M. A 50-year analysis of 562 gastric carcinoids: small tumor or larger problem? Am J Gastroenterol 2004; 99: 23-32.

8. Kloppel G, Schroder S, Heitz PU. Histopathology and immunopathology of pancreatic endocrine tumors. In: Mignon M, Jensen RT (eds). Endocrine tumors of the pancreas. Front Gastrointest Res. Karger, Basel,1995; 23: 99-120.

9. Solcia E, Kloppel G, Sobin LH et al. Histological typing of endocrine tumours. World Health Organization International Histological Calassification of Tumours. 2nd edition, Springer-Verlag, Berlin Heidelberg, 2000.

10. Mignon M, Jensen RT. Endocrine tumors of the pancreas. Recent advances in research and management. Front Gastrointest Res. Karger, Basel,1995.

11. Modlin IM, Tang LH. Approaches to the diagnosis of gut neuroendocrine tumors: the last word (today). Gastroenterology 1997;112: 583-90.

12. De Angelis C, Carucci P, Repici A, Rizzetto M. Endosonography in decision making and management of gastrointestinal endocrine tumors. European Journal of Ultrasound 1999;10: 139-50.

13. De Angelis C, Tesio L, Rizzetto M. Progetto GEP. Banca Dati Nazionale sulle Malattie Endocrine Gastroenteropancreatiche. Excerpta Medica, Milano, 2002.

14. Ruszniewski P, Podevin P, Cadiot G. Clinical anatomical and evolutive features of patients with the Zollinger-Ellison Syndrome combined with type 1 multiple endocrine neoplasia. Pancreas 1993; 8: 295-304.

15. Ruszniewski P, Amouyal P, Amouyal G et al. Localization of gastrinomas by endoscopic ultrasonography in patients with Zollinger-Ellison syndrome. Surgery 1995;117: 629-35.

16. Cadiot G, Lebtahi R, Sarda L et al. Peroperative detection of duodenal gastrinomas and peripancreatic lymph nodes by somatostatin receptor scintigraphy. Gastroenterology 1996; 111: 845-54.

17. Frucht H, Norton JA, London JF et al. Detection of duodenal gastrinomas by operative endoscopic transillumination, a prospective study. Gastroenterology 1990; 99: 1622-27.

18. Sugg SL, Norton JA, Fraker DL et al. A prospective study of intraoperative methods to diagnose and resect duodenal gastrinomas. Ann Surg 1993; 218: 138-44.

19. Ambrosi A, Iacobone M, Fersini A, Neri V. Epidemiologia dei tumori neuroendocrini gastroenteropancreatici. In: Cirillo F (ed). I tumori neuroendocrini gastroenteropancreatici. Manuale di diagnosi e trattamento, 3° edizione. Casa Editrice Ambrosiana, Milano, 2001;1-19.

20. Appleyard M, Fireman Z, Glukhovsky A et al. A randomized trial comparing wirelesses capsule endoscopy with push enteroscopy for the detection of small-bowel lesions. Gastroenterology 2000; 119: 1431-38.

21. Ogawa Y, Tanaka M, Matsumoto S, Yamauchi S, Ikeda S, Yoshimoto H. Islet cell tumors of the pancreas. The diagnostic value of Endoscopy retrograde pancreatography. Int J Pancreatol 1990; 6: 49-60.

22. De Angelis C, Repici A, Rizzetto M. Trattamento endoscopico dei tumori esofagei e gastrici. Argomenti di Gastroenterologia Clinica 2002; 15: 107-31.

23. De Angelis C, Repici A, Rizzetto M. Trattamento endoscopico dei tumori dell'intestino tenue, dell'area bilio-pancreatica e del colon. Argomenti di Gastroenterologia Clinica 2002; 15: 144-58.

24. De Angelis C, Carucci P, Repici A, Isabello A, Rizzetto M. Place de l'échoendoscopie en Italie. The place of echoendoscopy in Italy. Acta Endoscopica 2003; 33: 162-69.

25. Rosch T, Classen M. Gastroenterologic Endosonography. Thieme Verlag, Stuttgart/New York, 1992.

26. Caletti G, Fusaroli P, Bocus P. Endoscopic Ultrasonography. Digestion 1998; 59: 509-29.

27. Yoshikane H, Tsukamoto Y, Niwa Y et al. Carcinoid tumors of the gastrointestinal tract: evaluation with endoscopic ultrasonography. Gastrointest Endosc 1993; 39: 375-83.

28. Lachter J, Chemtob J. EUS may have limited impact on the endoscopic management of gastric carcinoids. Int J Gastrointest Cancer 2002; 31: 181-83.

29. Murata Y, Suzuki S, Ohta M et al. Small ultrasonic probes for determination of the depth of superficial esophageal cancer. Gastrointest Endosc 1996; 44: 23-28.

30. Hasegawa H, Niwa Y, Arisawa T, Hase S, Goto H, Hayakawa T. Preoperative staging of superficial esophageal carcinoma: comparison of an ultrasound probe and standard endoscopic ultrasonography. Gastrointest Endosc 1996; 44: 388-93.

31. Wiersema MJ, Vilmann P, Giovannini M, Chang KJ, Wiersema LM. Endosonography-guided fine-needle aspiration biopsy: Diagnostic accuracy and complication assessment. Gastroenterology 1997; 112: 1087-95.

32. Savides TJ, Gress FG, Zaidi SA, Ikenberry SU, Hawes RH. Detection of embryological ventral pancreatic parenchyma with endoscopic ultrasound. Gastrointest Endosc 1996; 43: 14-9.

33. Glover JR, Shorbon PJ, Lees WR. Endoscopic ultrasound for localization of islet cell tumors. Gut 1992; 33: 108-10.

34. Palazzo L, Roseau G, Salmeron M. Endoscopic ultrasonography in the preoperative localization of PETs. Endoscopy 1992; 24 (1): 350-53.

35. Rosch T, Lightdale CJ, Botet JF et al. Localization of PETs by endoscopic ultrasonography. N Engl J Med 1992; 326: 1721-26.

36. Thompson NW, Czako PF, Fritts LL et al. Role of Endoscopic ultrasonography in the localization of insulinomas and gastrinomas. Surgery 1994; 116: 1131-38.

37. Zimmer T, Ziegier K, Bader M et al. Localization of neuroendocrine tumors of the upper gastrointestinal tract. Gut 1994; 35: 471-75.

38. Schumacher B, Lubke HJ, Frieling T, Strohmeyer G, Starke AAR. Prospective study on the detection of insulinomas by endoscopic ultrasonography. Endoscopy 1996; 28: 273-76.

39. De Angelis C, Repici A, Arena V, Pellicano R, Rizzetto M. Preoperative endoscopic ultrasonography in decision making and management for pancreatic endocrine tumors: a 6-year experience. Endoscopy 1998; 30 (1): A182-6.

40. Bansal R, Tierney W, Carpenter S, Thompson N, Scheiman JM. Cost effectiveness of EUS for preoperative localization of PETs. Gastrointest Endosc 1999; 49: 19-25.

41. Hawes RH. New approaches in interventional EUS. Gastrointest Endosc 2002; 56(4): S62-5.

Tumori neuroendocrini: problemi e controversie. Chirurgo, oncologo ed endocrinologo a confronto. Cosa abbiamo imparato? (appunti per una post-fazione)

Fernando Cirillo

Dipartimento di Chirurgia Generale
U.O. di Chirurgia Generale
Azienda Ospedaliera Istituti Ospitalieri, Cremona
Scuola di Specialità in Endocrinologia e Malattie del Ricambio
Università degli Studi di Parma

Abstract

An update about management of neuroendocrine tumors

Neuroendocrine tumors (NETs) are characterized by a low clinical incidence, and a definitive consideration about epidemiology is not possible. Few are patients observed to allow statistically meaningful data. In order to gather a complete information, management of NETs has to be entrusted to experienced and patients addressed to Centres with high expertise. Staging of NETs, imaging and laboratory data, must be always meticulous because clinicians will have to choose the more proper management. This is of fundamental importance in order to distinguish between tumors with low grade of malignity and carcinomas with high grade. Infact, metastatic low grade tumors cannot benefit from chemotherapy, while somatostain analogs are particularly effective, and the surgeon must limit one's to debulking and to care complications. To the contrary, chemotherapy keeps an irreplaceable role in the treatment of poorly differentiated carcinomas, while surgery finds scarce employment.
Finally, quality of life remains the first target that we must consider in the management of NETs.

Forse non avremo appreso nulla di nuovo, ma di sicuro da Cremona ce ne siamo tornati alle nostre case con alcune conferme.
La prima, la più macroscopica: non è facile mettere d'accordo chirurgo, oncologo ed endocrinologo. Infatti, mentre il chirurgo si caratterizza per un eccessivo pragmatismo, gli altri, non da meno, fanno quadrato attorno alle loro convinzioni biologiche e molecolari. Per nostra fortuna, a Cremona erano seduti al nostro tavolo non solo gli specialisti ma soprattutto gli esperti in patologia neuroendocrina che ci hanno aiutato ad apprendere alcune cose (forse) nuove :

- la gestione dei tumori neuroendocrini (e in linea di massima il trattamento della quasi totalità dei tumori rari) deve essere affidata ad esperti e i pazienti indirizzati presso Centri di riferimento con alto grado di *expertise* allo scopo di evitare perdita di tempo, scelte incongrue, spese superflue; [1]

- la malattia neuroendocrina deve essere sempre stadiata meticolosamente: l'*imaging* e i dati di laboratorio dovranno essere validati da esperti coi quali il clinico dovrà interfacciarsi allo scopo di scegliere la gestione più adatta allo stadio e al tipo di neoplasia; [2,3]

- l'immunoistochimica ha un ruolo importante nella diagnosi cito-istologica [4] così come la ricerca di alcuni marcatori plasmatici ha un significato di grande valore prevalentemente nel corso del *follow-up*; [5,6] questi dati ci consentono di capire a quale velocità sta procedendo la malattia e in quale direzione stia andando. Questo è di fondamentale importanza perché ci consente di distinguere fra tumori a basso grado di malignità (ben differenziati e con basso indice di proliferazione cellulare) e carcinomi ad alto grado di malignità (poco differenziati e con indice di proliferazione più elevato); [7]

- abbiamo così imparato (o ne abbiamo avuto conferma) che i tumori metastatici a basso grado di malignità, per la scarsa attività di proliferazione della cellula, non trovano giovamento dal trattamento chemioterapico; il chirurgo può qui cimentarsi nel trattamento delle metastasi e nella palliazione di complicanze meccaniche in uno stadio della malattia dove il trattamento con analoghi della somatostatina è particolarmente efficace. [8] Al contrario, la chemioterapia riveste un ruolo insostituibile per i carcinomi neuroendocrini scarsamente differenziati, dove invece la chirurgia trova scarse opportunità di impiego; [9]

- la qualità di vita del nostro paziente è e deve sempre essere il primo obiettivo da perseguire.

I tumori neuroendocrini, in quanto rari, poco si prestano a considerazioni definitive in ambito epidemiologico. [10-13] Il numero di pazienti osservato e/o trattato nei Centri di riferimento è sempre troppo scarso per rispettare quei criteri che ci consentono di esprimere dati statisticamente significativi. Inoltre, gli obiettivi della ricerca sono spesso differenti variando dal controllo obiettivo e biologico della malattia fino al controllo dei sintomi del tumore funzionante.
Il dato più importante che trova conferma qui a Cremona è che, per quanto poco frequenti, i tumori neuroendocrini ci sono: il numero di pazienti inseriti nelle casistiche dei relatori che a Cremona ci hanno onorato con la loro presenza lo prova a chiare cifre. [14,15]
Lo sforzo che chiediamo a noi tutti si chiama collaborazione, confronto di idee, impegno.
Possiamo iniziare (subito), da dove finisce questo Corso.

Bibliografia

1. Cirillo F. Tumori neuroendocrini: linee guida per la diagnosi e il trattamento. Eur J Oncol 2004; 9: 37-47.

2. Chiti A, Fanti S, Savelli G, Romeo A, Bellanova B, Rodari M, van Graafeiland BJ, Monetti N, Bombardieri E . Comparison of somatostatin receptor imaging, computed tomography and ultrasound in the clinical management of neuroendocrine gastro-entero-pancreatic tumours. Eur J Nucl Med 1998; 25: 1396-403.

3. Eriksson B, Bergström M, Örlefors H, Sundin A, Öberg K, Långström B. Use of PET in neuroendocrine tumours. In vivo applications and in vitro studies. Q J Nucl Med 2000; 44: 68-76.

4. Lin O, Olgac S, Green I, Zakowski MF, Klimstra DS. Immunohistochemical staining of cytologic smears with MIB-1 helps distinguish low-grade from high-grade neuroendocrine neoplasms. Am J Clin Pathol 2003;120 (2): 209-16.

5. Stivanello M, Berruti A, Torta M, Termine A, Tampellini M, Gorzegno G, Angeli A, Dogliotti L. Circulating chromogranin A in the assessment of patients with neuroendocrine tumours. A single institution experience. Ann Oncol 2001;12 (2): S73-S77.

6. Eriksson B, Öberg K, Stridsberg M. Tumour markers in neuroendocrine tumours. Digestion 2000; 62 (1), 33-38.

7. Solcia E, Kloppel G, Sobin LH. Histological typing of endocrine tumours. WHO, International Histological Classification of Tumours. Springer-Verlag, Berlin Heidelberg, 2000.

8. Oberg K, Kvols L, Caplin M, Delle Fave G, de Herde W, Rindi G, Ruszneiwski P, Woltering EA, Wiedenmann B. Consensus report on the use of somatostatin analogs for the management of neuroendocrine tumors of the gastroenteropancreatic system. Ann Oncol 2004; 15: 966-73.

9. Bajetta E, Procopio G, Ferrari L, Catena L, Del Vecchio M, Bombardieri E. Update on the treatment of neuroendocrine tumors. Expert Rev Anticancer Ther 2003; 3 (5): 631-42.

10. Ambrosi A, Iacobone M, Fersini A, Neri V. Epidemiologia dei tumori neuroendocrini gastroenteropancreatici. In: Cirillo F (ed). I tumori neuroendocrini gastroenteropancreatici. Manuale di diagnosi e trattamento, 3° edizione. Casa Editrice Ambrosiana, Milano; 1-19.

11. Newton JN, Swerdlow AJ, dos Santos Silva IM, Vessey MP, Grahame-Smith DG, Primatesta P, Reynolds DJ. The epidemiology of carcinoid tumours in England and Scotland. Br J Cancer 1994; 70: 939-42.

12. Berge T, Linnel F. Carcinoid tumours. Frequency in a defined population during a 12-year period. Acta Pathol Microbiol Scand [A] 1976; 84: 322-30.

13. Schein PS, De Lellis RP, Kahn CR, Gorden P, Kraft AR. (1973) Current concepts and management of islet cell tumour. Ann Int Med 1973;79: 239-45.

14. De Angelis C, Tesio L, Rizzetto M. (con la collaborazione di Cirillo F, Falconi M, Fadda M, Peracchi M). Tumori neuroendocrini non pancreatici (parte 1). Banca Dati sulle Malattie Endocrine Gastroenteropancreatiche (Progetto GEP). Excerpta Medica, Milano, 2002.

15. De Angelis C, Tesio L, Rizzetto M. (con la collaborazione di Cirillo F, Falconi M, Fadda M, Peracchi M). Tumori neuroendocrini non pancreatici (parte 2). Banca Dati sulle Malattie Endocrine Gastroenteropancreatiche (Progetto GEP). Excerpta Medica, Milano, 2002.

TIME SCIENCE
MEDICAL PUBLISHING & EDUCATION