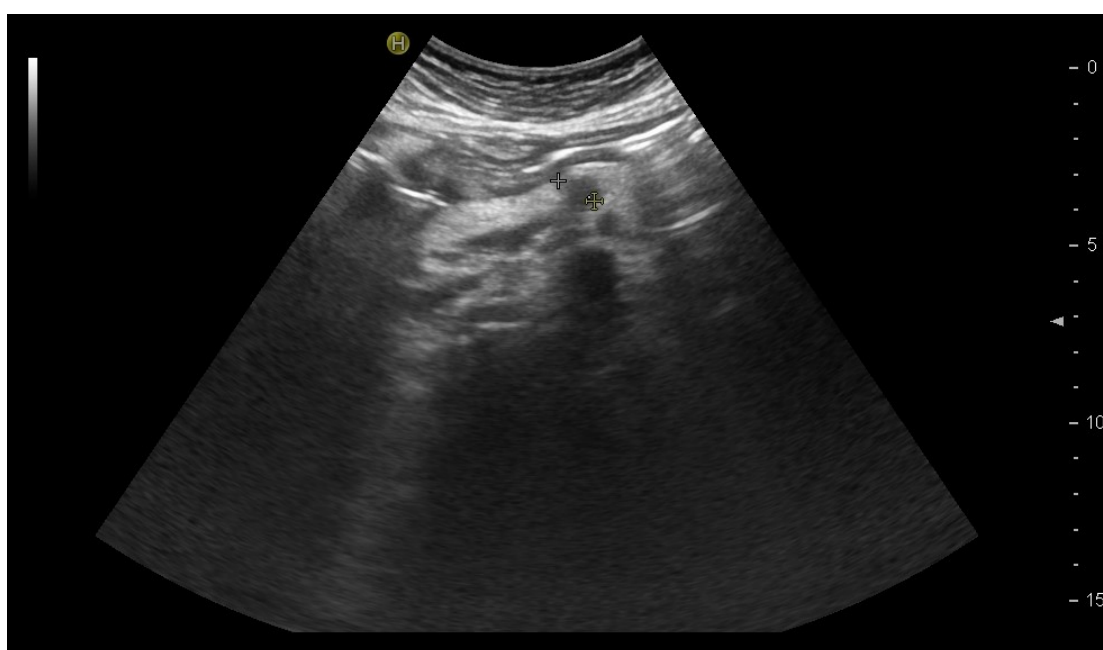

## GEP - caso 8 -

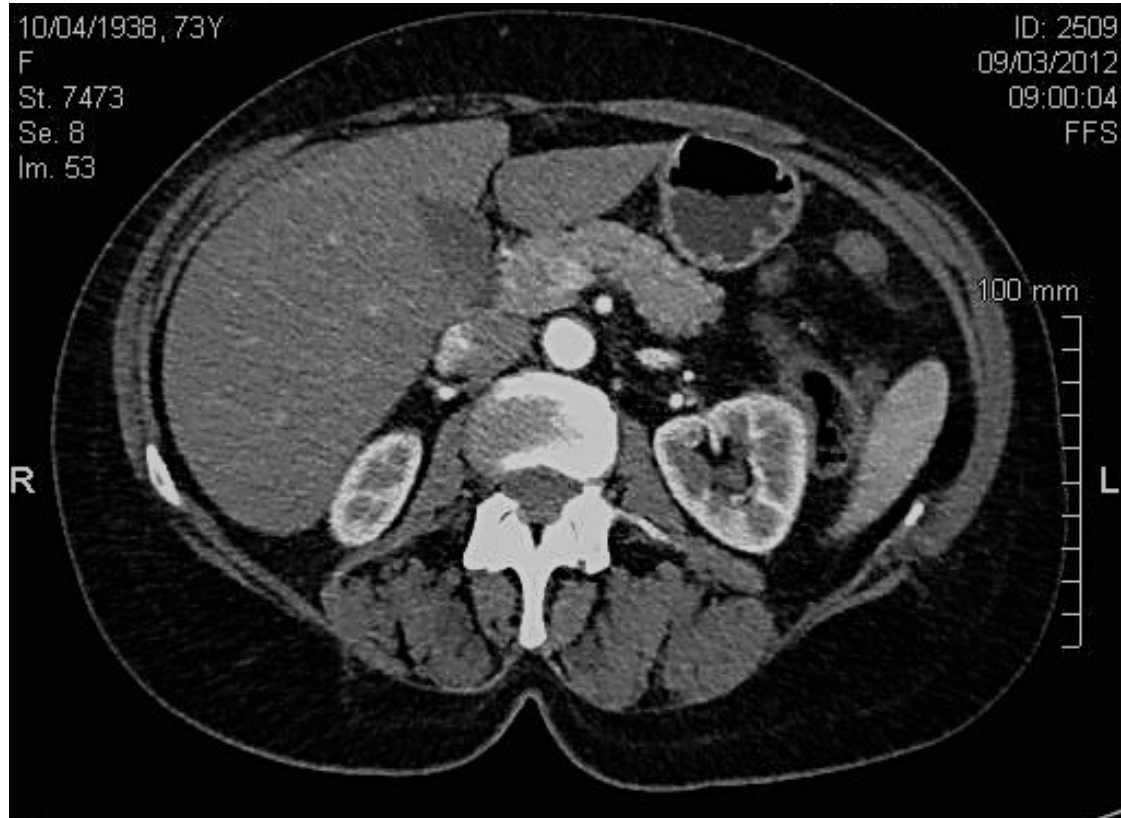
Paziente di sesso femminile, di anni 74. Presenza di lesione di circa 15 mm di diametro posta tra corpo e coda pancreatica. Sottoposta a pancreasectomia centrale per NET a basso grado di malignità non metastatico e con riscontro post-operatorio di fistola pancreatica a media portata guarita con analogo della somatostatina.



*Ecografia addominale*

da un'idea di  
prof. Fernando Cirillo  
POLO TUMORI ORMONALI RARI





*TC addome con mdc*

da un'idea di  
prof. Fernando Cirillo  
POLO TUMORI ORMONALI RARI

