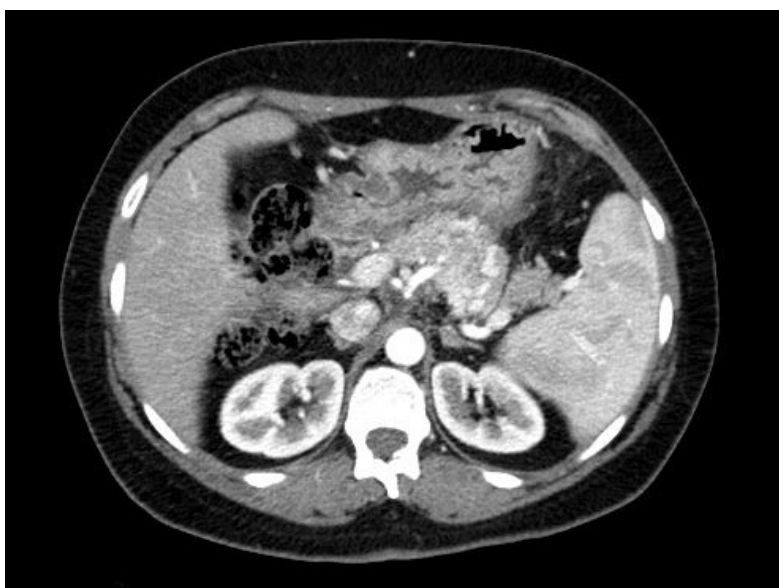


## GEP - caso 7 -

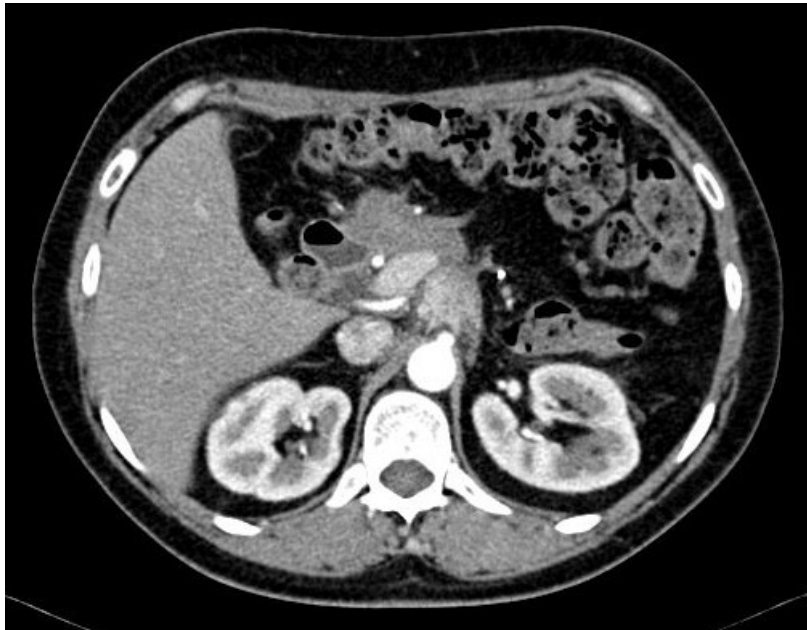
Paziente di sesso femminile, di anni 42. Per motivi secondari a profonda astenia, la paziente è stata sottoposta ad accertamenti che hanno dimostrato la presenza di una lesione a carico del corpo pancreatico (4 x 3.6 cm circa di diametro alla TC) compatibile con tumore neuroendocrino (OctreoScan ipercaptante nella sede descritta, EUS con citologico compatibile con neoplasia pancreatica endocrina). La paziente è stata sottoposta a laparotomia esplorativa, quindi a trattamento farmacologico multimodale compreso il trattamento radiometabolico. Solo successivamente la paziente è stata sottoposta a second look con spleno-pancreasectomia distale. Ai controlli successivi progressione della malattia con interessamento del tripode celiaco, dei vasi mesenterici superiori, vasi renali di sinistra con tessuto indissociabile dalla III porzione duodenale.



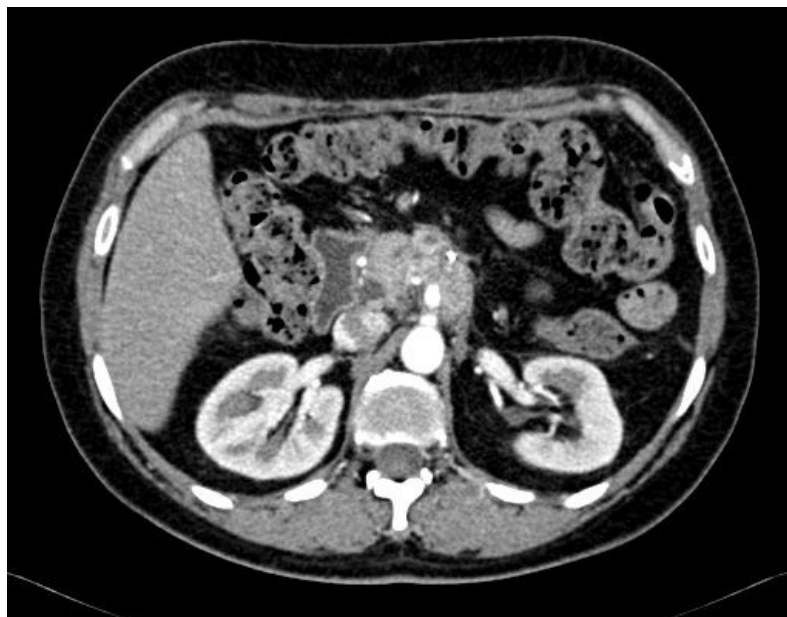*stadio iniziale*

da un'idea di  
prof. Fernando Cirillo  
POLO TUMORI ORMONALI RARI





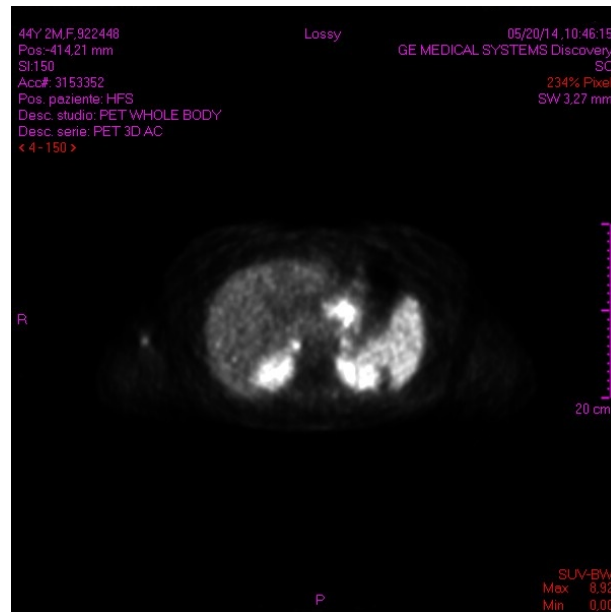*post-operatorio interessamento tripode celiaco*



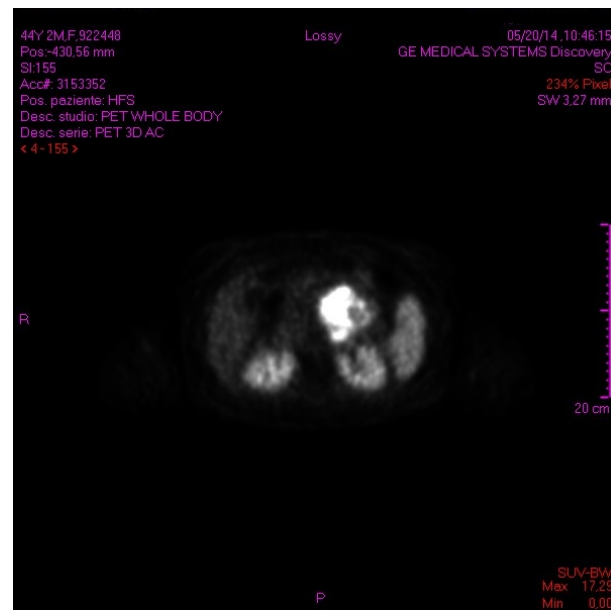
*post-operatorio interessamento vasi renali di sinistra*

da un'idea di  
prof. Fernando Cirillo  
POLO TUMORI ORMONALI RARI





*PET con Gallio 68 pre-operatorio*



*PET con Gallio 68 pre-operatorio coinvolgimento delle strutture vascolari*

da un'idea di  
prof. Fernando Cirillo  
POLO TUMORI ORMONALI RARI

